Kazuistika léčby neurogenní nohy

Doc. MUDr. Dobroslava Jandová

FN KV KRL 3LF UK Praha, VŠTVS Palestra Praha,
MediCentrum JONA Praha

Ing. Otakar Morávek

MediCentrum JONA Praha

Neurofyziologické podklady Computer Kinesiology (CK)

- V ordinaci počítačové kineziologie používáme učení „Pražské školy“ - dle Jandy, Véleho, Lewita, Jirouta a Vojty s axiomem:

  Svalový řetězec vzniká vzájemnou fyzikální i funkční vazbou svalů (svalových smyček) propojených mezi sebou fasciálními, šlachovými i kostními strukturami do řetězce tvořícího samostatný složitý útvar, jehož funkce je programově řízena z CNS.

Axiom prof. Dr. Vl. Jandy, Dr.Sc.

- Vlastní funkcí hybného systému je **pohyb**, z této koncepce lze statiku odvozovat z dynamiky.
- Za typické pro člověka nelze považovat **STOJ** na obou nohách, typickým pohybem pro člověka je bipedální **CHŮZE.**

Prof. Dr. Vl. Janda, Dr.Sc.

- Funkční a degenerativní změny jsou výrazem **změněné funkce celého hybného systému,** ale **svalová reakce není ve všech svalech stejná**.
- Svaly s převažující posturální funkcí mají tendenci vytvářet tuhosti, svaly fázické inklinují k oslabení. **Svalové dysbalance** a **řetězení funkčních poruch** jsou projevy **poruchy řídícího systému.**
- Na dolních končetinách se jako první rozvíjí **porucha klenby nožní**, která spustí **řetězec reflexních reakcí** (sřetězení funkčních poruch) **se změnou postury a lokomoce.**

As. Dr. M. Kadlec
poruchy klenby nožní

- Děti se syndromy neurogenních poruch řízení mají cca v 80% **poruchu klenby nožní**.
- Cca 20% těchto dětí mívá přítomnou i spasticitu (mitigované sy ADHD, DMO..).
- <u>Výsledná architektonika nohy u nich ústí v deformitu</u>, která často zahrnuje i equinozní složku.

Ambulantní vyšetření v ordinaci CK

Diagnostika - vyšetřujeme unifikovaně v algoritmu FT

- zvyklého **kineziologického rozboru** stoje a lokomoce (dle FT a MM)
  - stoj na 2 vahách,
  - vyšetření olovnicí,
  - vyšetření plosek na podoskopu.

Neurogenní poruchy

- **Teoreticky** by mělo být odesláno každé dítě s neurogenním onemocněním **k souvislé dlouhodobé fyzioterapii nejpozději kolem 3. měsíce věku**, na podologii/ortopedii nejpozději ve 3 letech věku.
- **Do ambulance CK se dostávají děti až ve věku kolem 10 a více let**, které většinou absolvovaly jen jediné vyšetření ortopedem a pouze některé obdržely stélky do bot či zdravotní obuv.
- **Setkáváme se s tím, že <u>cca 8 % těchto dětí je</u>** z prvovyšetření na ortopedii ponecháno **<u>bez rehabilitace a bez podologického vyšetření a je rovnou objednáno na operaci</u>** - zpravidla artrodézu TC kloubu či kloubu palce apod.

Kazuistika efektu CK s RHB a stélek

- Autoři prezentují instruktivní kazuistiku chlapce s neurogenní lézí na DKK.
- 13-tiletý hoch měl být operován 9. 9. 2014 (artrodéza TC LDK),
- **J.K. 2001**, nedonošené dítě, opožděný PMV, ve 2.r. RHB krátce Vojtovou met., ve 4.r. dg. ADHD hyperaktivní sy.
- **dominovaly problémy s plochonožím.**

Anamnéza

V **12/2007** ortop.vyš.: podélné plochonoží, neprogredující v zátěži, paty ve stř. postavení, dg. **pes planus bil**. Rtg 0, dostal běžné stélky.

V **5/2013** vyš. pro bolesti v nohou: pedes planovalgi bil. Prominence os navicul. Palp.bolestivá. Rtg 0. Stélky, RHB, DD na TC kloub sin.

V **11/2013** bolesti nohou při delší túře, ortop. vyš.: klenba plošší, rozšířená, podélná snížená, pata valgózní v nášlapu 10-15°, pasivně korigovatelné, Rtg 0. Nové stélky a školní ortop. boty, dopor. konzult. na dět. chir. – protože indikována operace TC kloubu.

Nálezy ortopeda

3. 6.2014 – pro pobolívání LDK v hleznu, vyšetřen: plochonoží valgózní paty v nášlapu 20°, pasivně korigovatelné, genua valga. Rtg 0, předpis obuvi ort., nové stélky. Odeslán na Nem. Bulovku ke konzultaci a objednání data operace nohy LDK.

Dne 20.6.2014 Klinika dět.chir. Thom.Nem. Vyš. pro bolesti mediál.kotníku po chybném došlapu na výletě **Rtg nohou bez známek traumatu na skeletu**.

RTG vyšetření nohy

- **<u>Dne 18.7.2014</u>** Nem.Bulovka - ortop.klin.1.LF UK: pedes plani flexibiles praec.sin., nohy: egyptský typ, zkrácená ŠA bil., planovalg. hyperpronační p., náznak pes serpens, plantogram B1,valgozita pat 12°, hypertonus m. TA, **RTG: dysmetr. plochonoží, plantiflexe a šikmé postavení talu více sin. Rodiče info o artróze TC kloubu s nepohyblivostí**.

- **<u>Objednán k operaci na den 9.9.2014</u>**.

Klinické vyš. 16.8.2014 v amb.CK

- **Neurologické:** lehká hyperr.ŠO HKDK, py jevy 0, topicky ost. nález v normě, lokomoce o širší bazi, Romb. I nestabil, II-III nelze, stoj s „X“ postavením DK, **solo stoj neprovede, hypotrofie svalstva od kolen distálně při současném hypertonu a zkrácení všech svalů, stoj na 2 vahách s 24 kg rozdílem, inst.**
- **Kineziologické**: klidová intrarotace HK a DK, vadné držení těla , pasivně: omezení abd. IR a flexe v kyčlích bil. cca 15° - 20°zkrác.sv., pseudolasségue od 45° pro zkrácení haemstrings., těžce zkrácené ŠA bil-nelze v kotníku pasivně zákl. postavení, hypertonus m.TA bil a triceps surae **PASIVNĚ LZE pohybl. ve všech kloubech od kolen dolů - TC, Schopart., prstů bilat**.
- **lokomočně – posturálně** široká baze, chůze kolébavá s napadáním na plnou plosku, **po patě 0, po špičce 0 bilat**., **solo stoje naprosto neschopen,** skoliotické držení, Thomayer 35 cm, ochablá stěna břišní s anteverzí pánve, při oblékání a obouvání nutné náhradní stereotypy s oporou těla nejraději vsedě…. **Po rovině ujde maxim.do 20 m pak bolesti, schody s přísunem obtížně vyjde 1.p. za opory HKK,** otok plosek a ŠA l.sin.

2014 Vyš. stoje, chůze, CK a vyš. kontrolní

- Terapie: individuální stélky Formthotics, ošetření masážemi dle CK, individuální sestava cviků dle CK s edukací matky, strečink.
- OPERACE odložena.
- **Kontrola 5.11.2014** + 2kg vlevo, stoj stabilní, udrží se na rovné podložce R I-III v normě, solo stoj na 1 noze bilat. norm., chůze na špičkách a patách ++, uběhne (!!) 400m, ujde 2 km v mírně nerovném terénu, pak nastupují bolesti.

Vyšetření na PODOCAMu:

Obr. vlevo: 16.08.2014 značně nestabilní, přetížení paty vlevo a palce vlevo, prsty II-IV nezatížené, valgozita více vlevo.

Obr. vpravo : 5.11.2014 (kdy +2 kg na levou nohu na 2 vahách) stoj stabilní, dokáže stát stabilně i na jedné noze, dokonce stabilní stoj na špičkách výdrž do 5 sek. Zlepšen nález na podoskopu.

16.8.2014

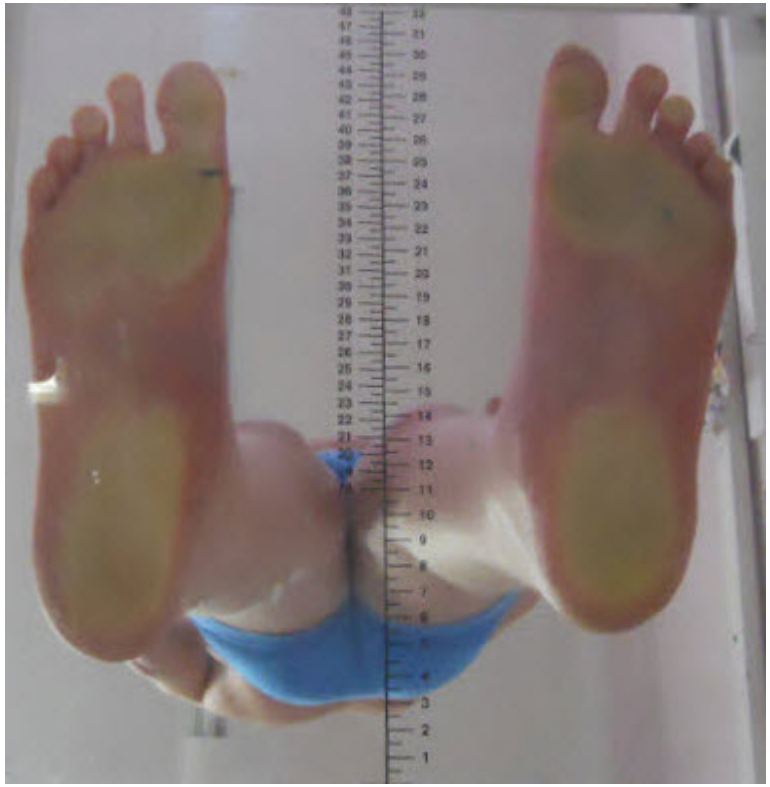

5.11.2014

Vyšetření na PODOCAMu

9.12.2015

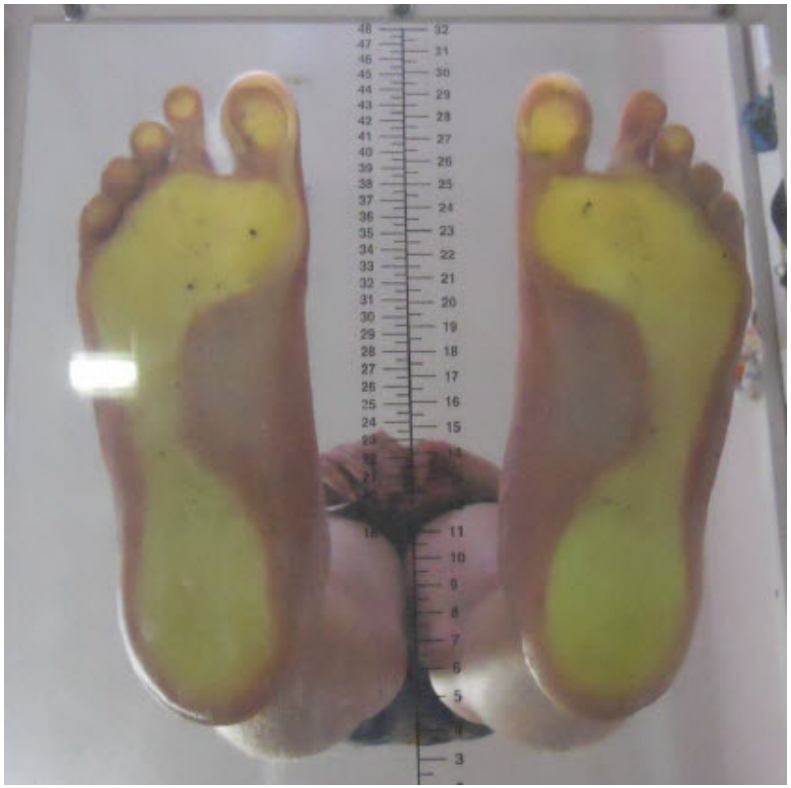

6.2.2020

„Původní“ nekorigovaný stoj

Stoj po 9 týdnech cvičení a stélkách

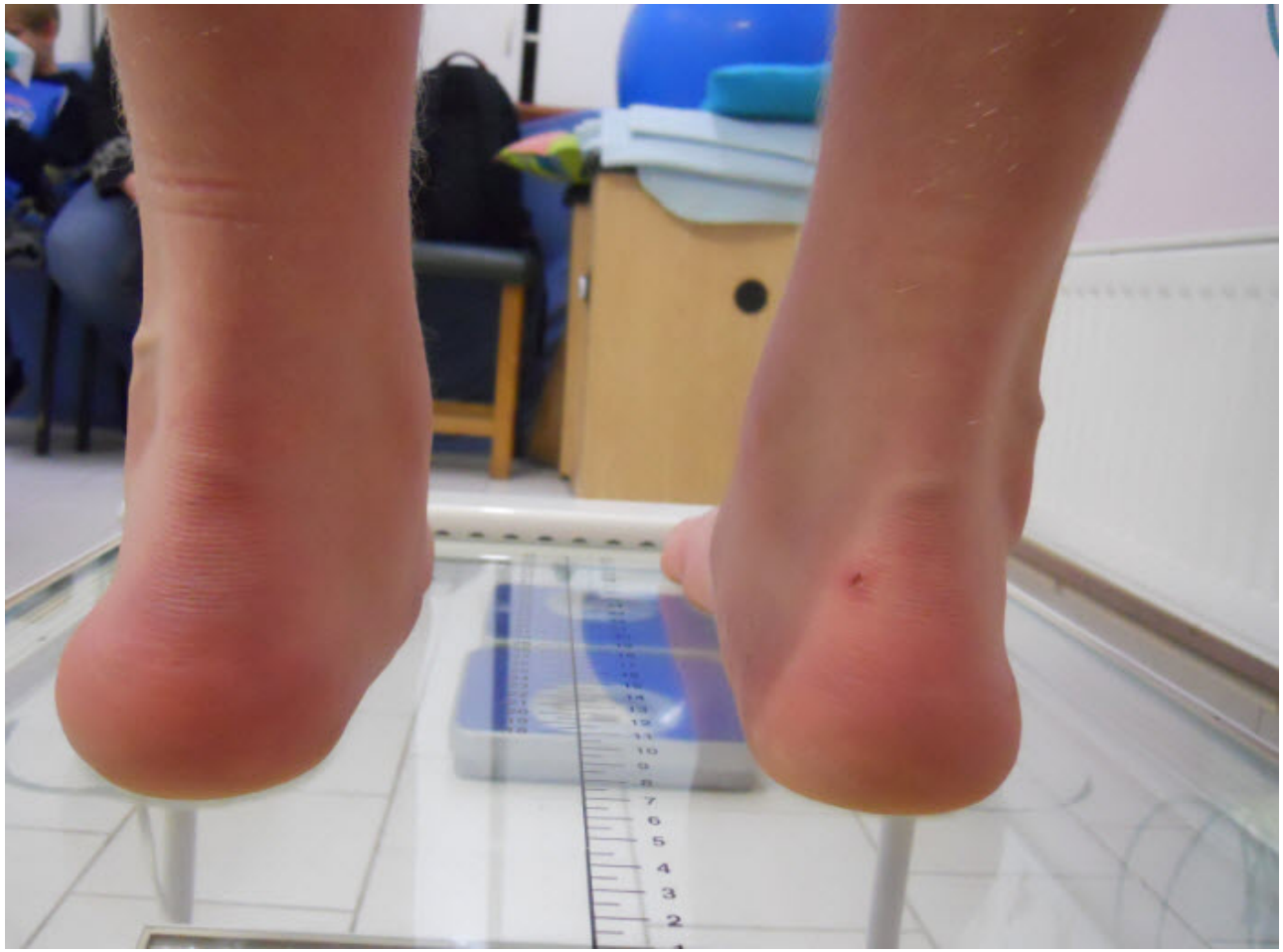

Stoj 9.12.2015

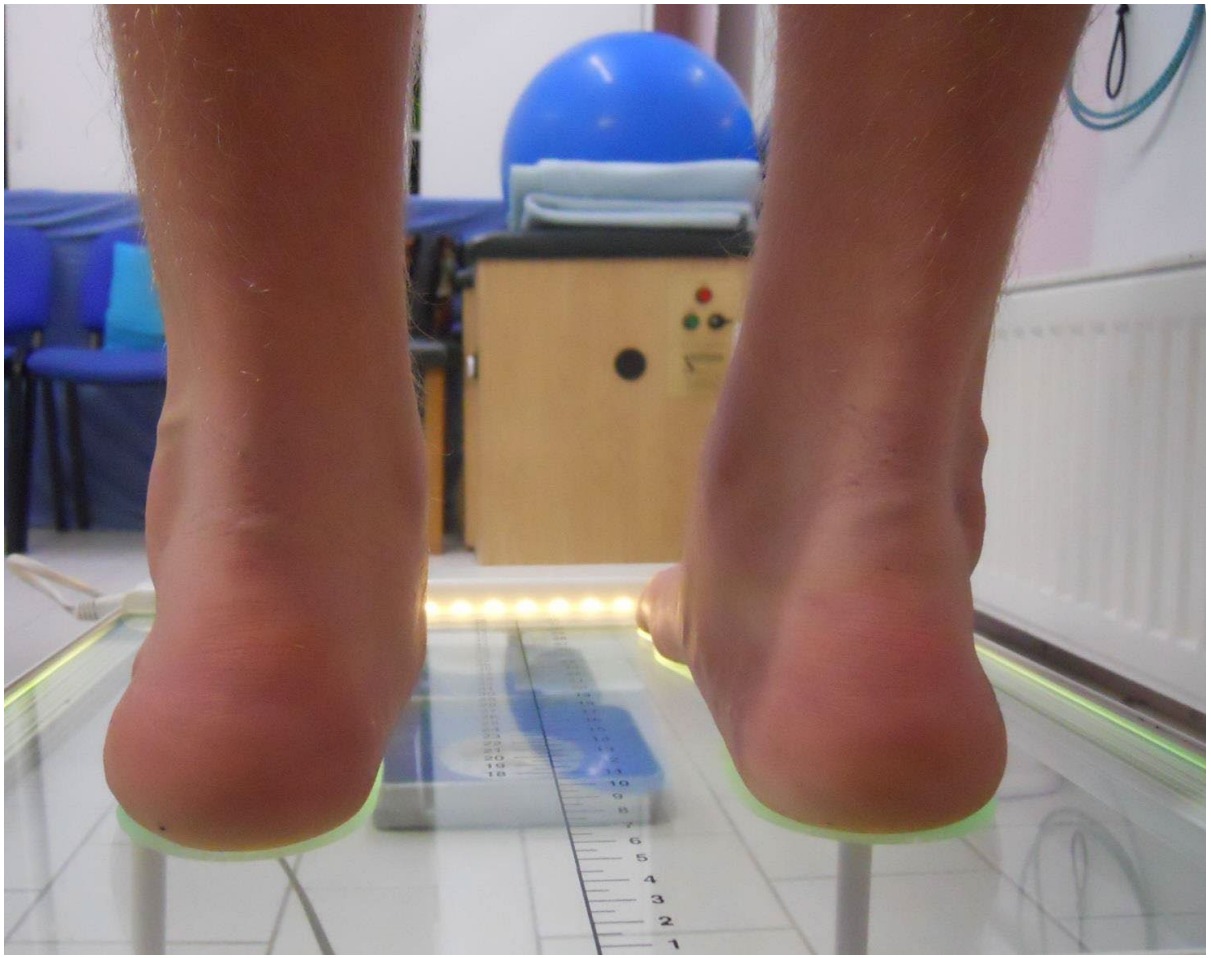

Stoj 6.2.2020

Vyšetření „laserovou“ olovnicí, vlevo 16.8.2014 a vpravo 5.11.2014

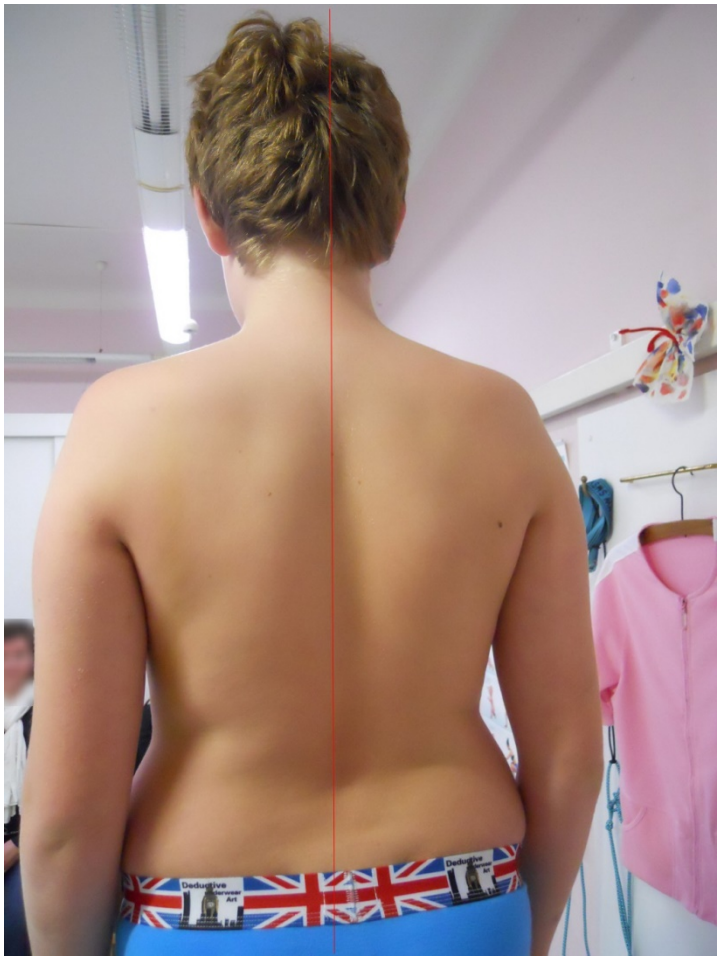

Vyšetření „laserovou“ olovnicí, vlevo 9.12.2015 a vpravo 6.2.2020

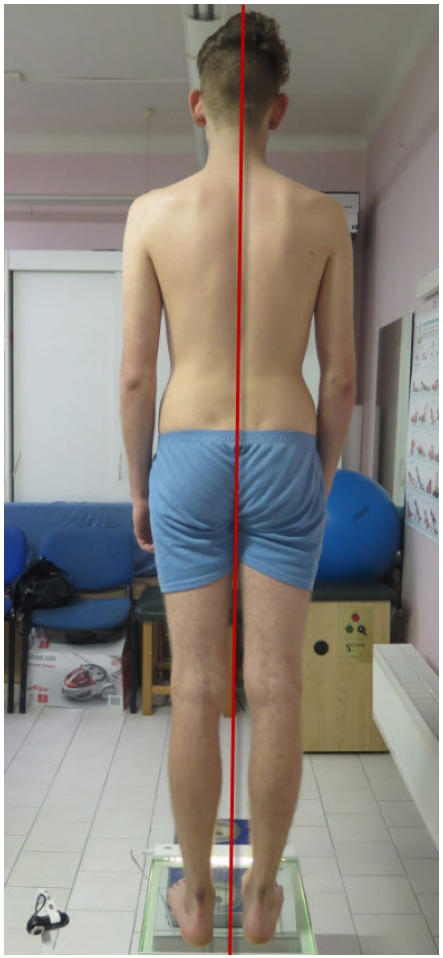

Výstup CK - vyšší sloupce = větší patologie

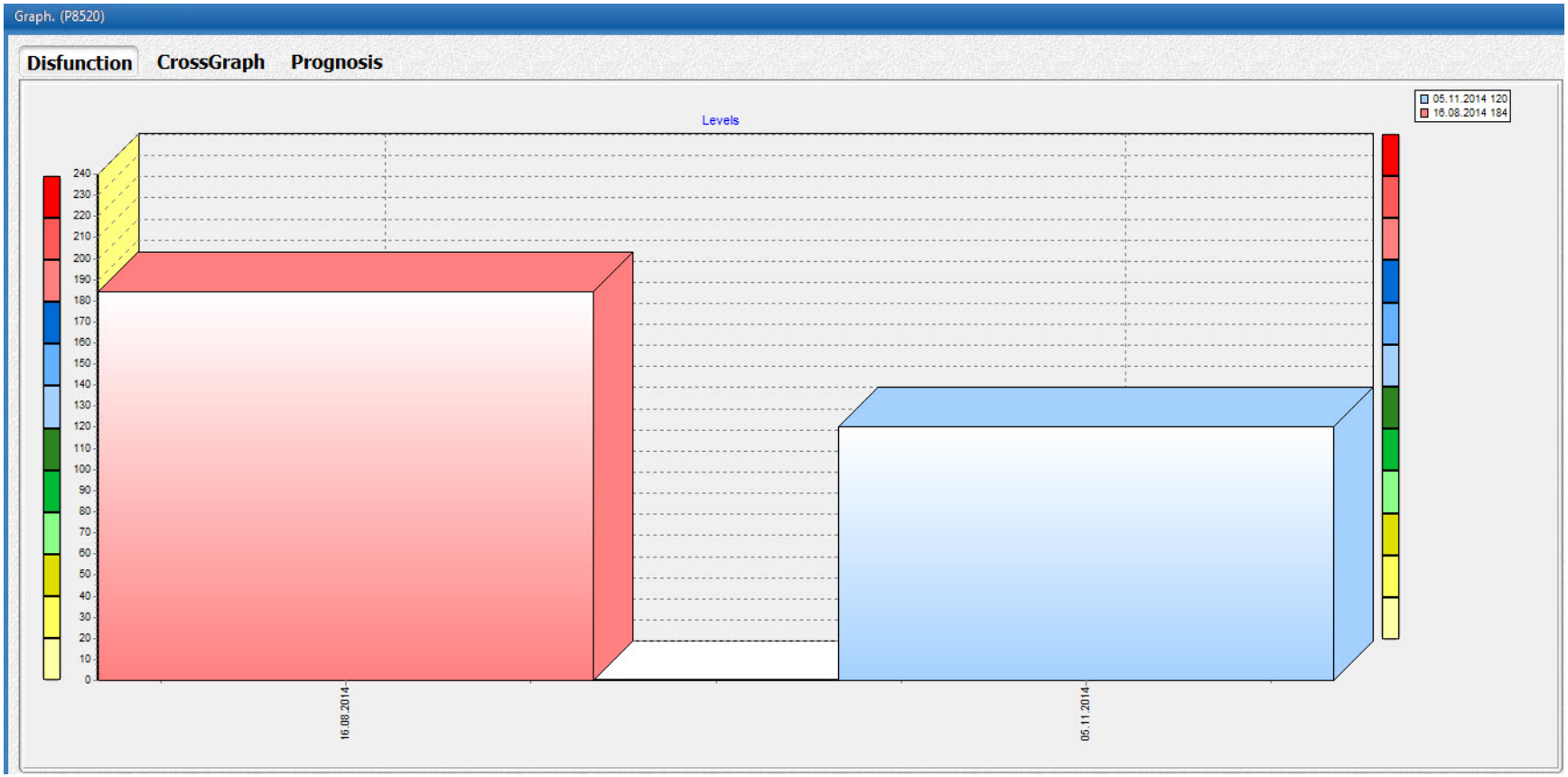

Vyšší sloupce = větší patologie, norma zelený sloupec

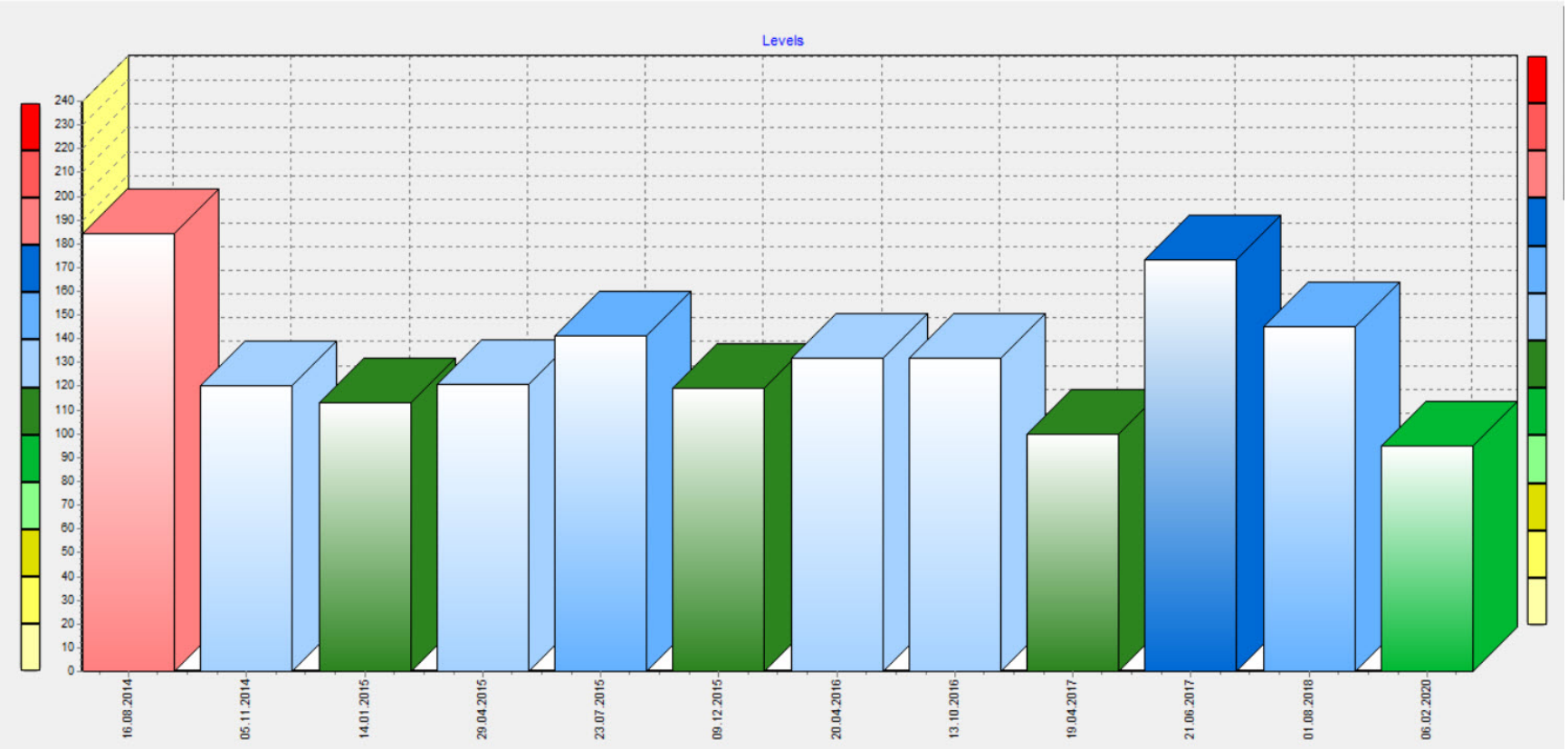

Obraz nakupení reflexních změn v segmentech (zelené úsečky) a myofasciálních řetězcích (sloupce) 16.8.2014

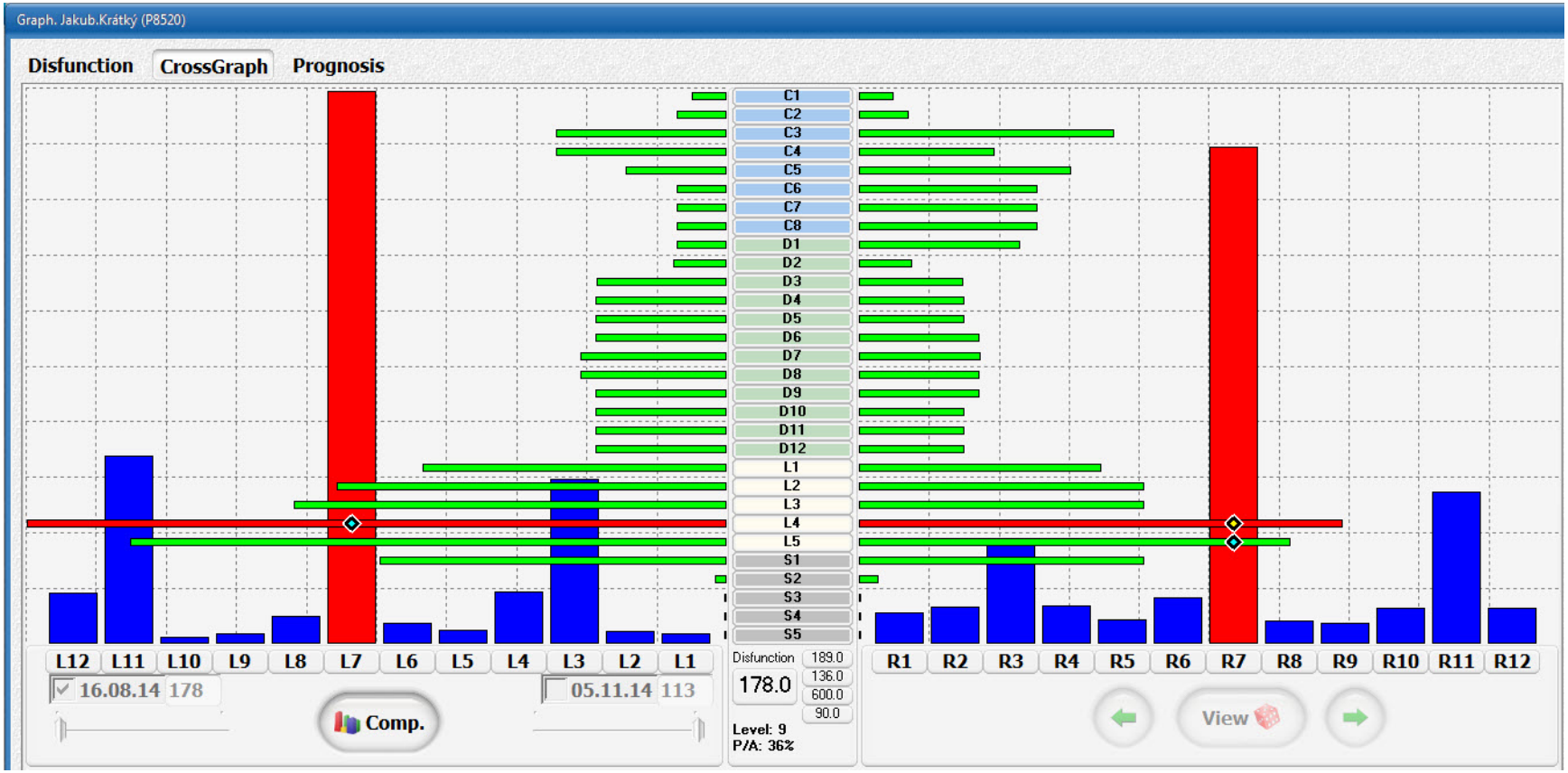

Obraz nakupení reflexních změn v segmentech (zelené úsečky) a myofasciálních řetězcích (sloupce) 5.12.2014

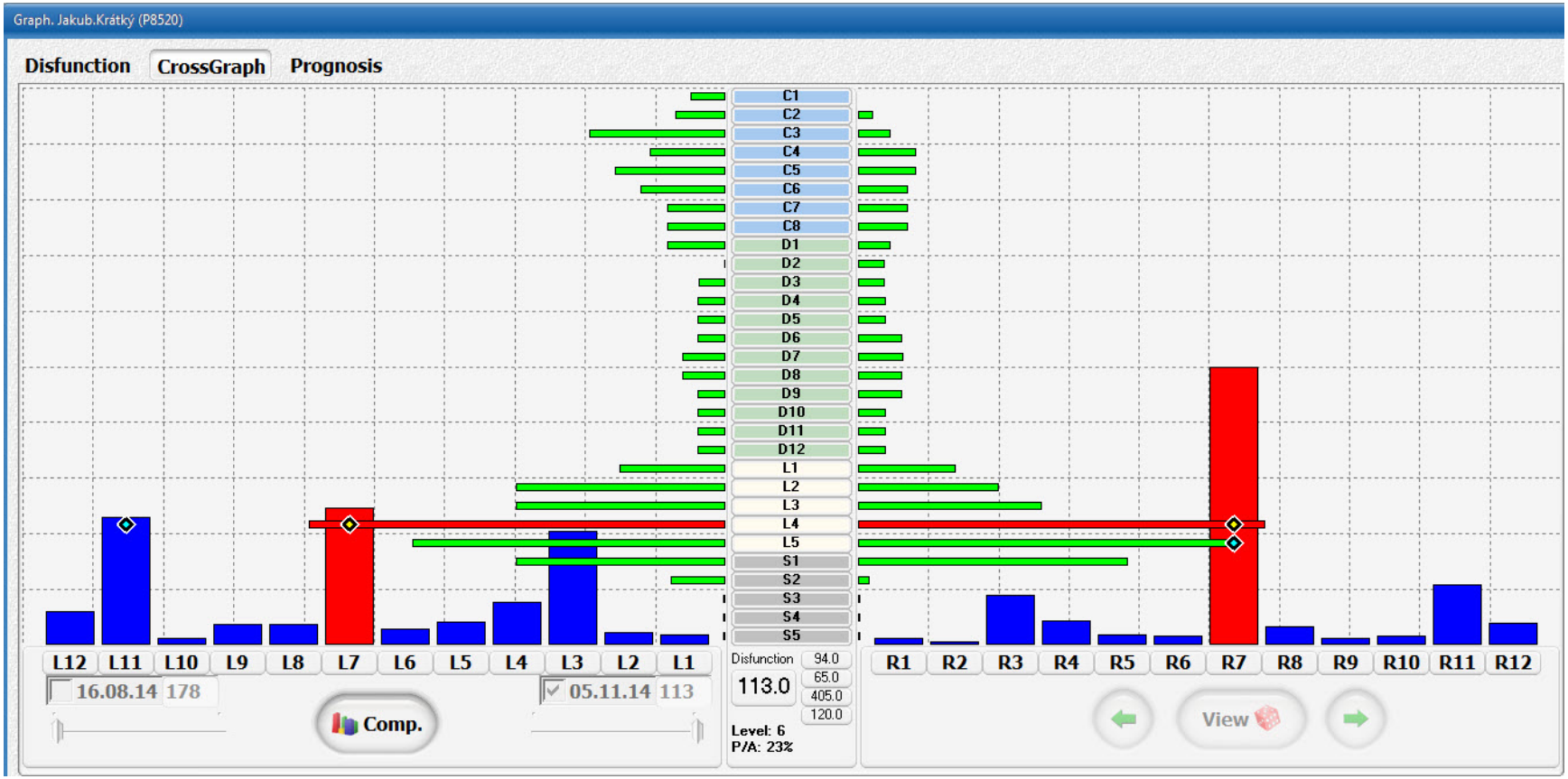

Obraz nakupení reflexních změn v segmentech (zelené úsečky) a myofasciálních řetězcích (sloupce) 6.2.2020

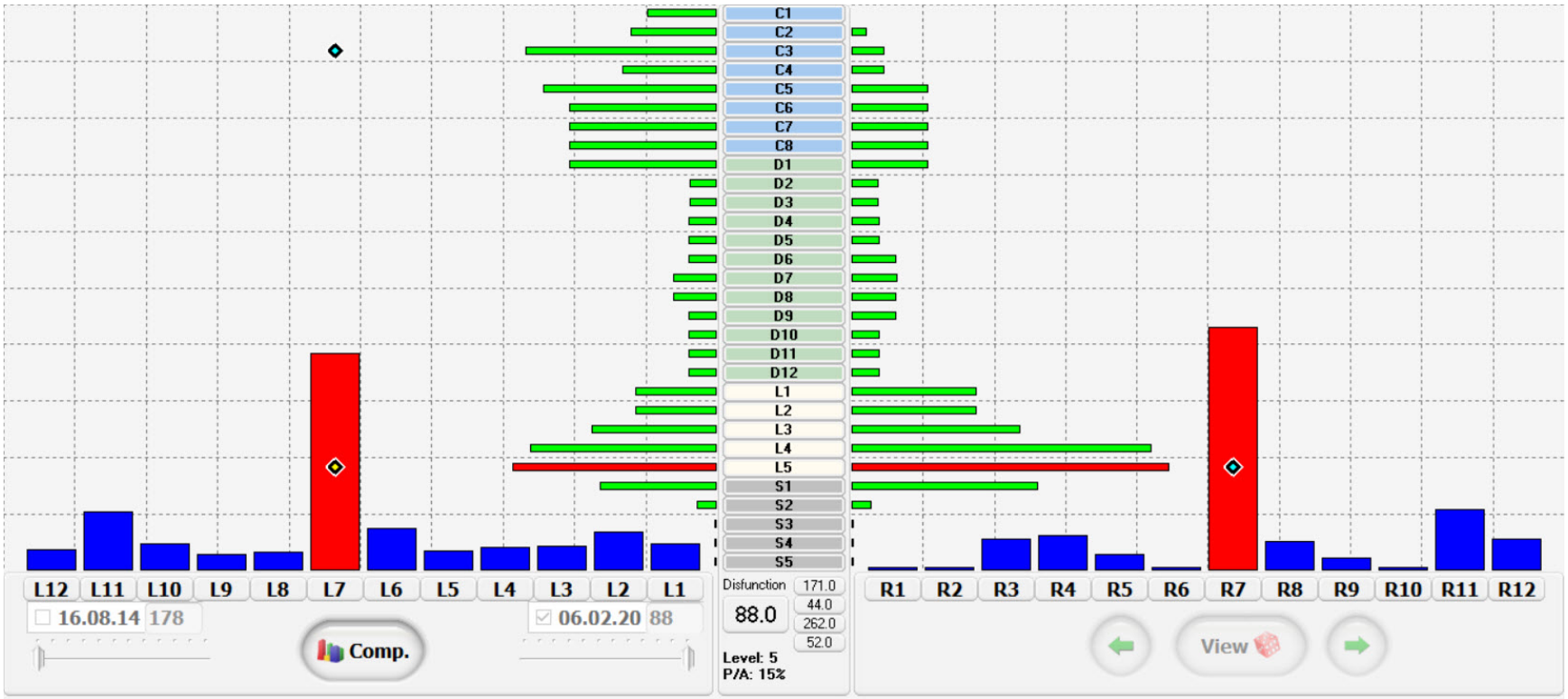

Klinický průběh po 16.8.2014

- **Do 2 dní** používání nových individuálně tvarovaných stélek s opěrkou pro paty a vypodložením mediální části plosek nohou hochovi **vymizely bolesti**.
- **Do 7 dnů** (23.8.14) byl schopen chůze po rovině do 250 m bez potíží, schody s pocity tahu a napětí v m. triceps surae a na ŠA více vlevo, bez otokuŠA.
- Nástup školy **1.9.2014** – schopen chůze po rovině **1 000 m**, poklus, schody 3.p. bez problémů.

Podstatné antropometrické informace

- V dubnu 2014 ……. 153 cm / 69kg
- 16.8.2014 ……. 164 cm / 68 kg + 11 cm
- 3.9.2014 …… 167cm / 67,3kg
- 29.9. 2014 …… 168 cm / 67,1 kg
- 27.11.2014 ……. 169 cm / 65,4 kg
- 10.12.2014 ……. 169,5cm / 64,3 kg
- 4.1.2015 …… 170 cm / 65,4 kg + 17 cm
- 2.6.2020 …… 177 cm / 75 kg + 24 cm

Hlavní důvody neindikování operace

- 1) Při prvovyšetření 16.8.14 byla klinicky zjištěna minimální pohyblivost všech kloubů, po mobilizaci kloubů ihned úleva bolestí a zlepšení chůze.
- 2) Při zhodnocení anamnézy a domácím **měření** (na rámu dveří) zjištěno matkou, **že od dubna 2014 do srpna 2014 vyrostl o 11 cm** a **noha mu vyrostla o 1 číslo** - srpnové zhoršení nálezů na nohou jsme přisoudili překotnému růstu a rozhodli se s operací vyčkat, dát individuálně tvarované stélky a cviky.
- Do 4. 1. 2015 – (od října) vyrostl ještě o 6 cm, všechny boty o 2 čísla větší proti srpnu 2014.

Závěr

Využití **komplexního přístupu včetně zohlednění aktuálních růstových fází dítěte**, vyšetření rehabilitačním lékařem, provedení kineziologického rozboru fyzioterapeutem, propojení s nálezy expertního informačního systému počítačové kineziologie (CK) a s **terapií individuálně tvarovanými** stélkami, cviky dle CK a režimovými opatřeními může přinést efekt v obdobných případech řešení bolestí plochonoží neurogenní etiologie.

Děkujeme za pozornost.