Mikroskopické principy odlišení diagenetických a patologických změn archeologických kostí

Ctibor Povýšil,
Institute of Pathology, 1st Medical Faculty and General Faculty Hospital, Charles University

Diagenetické mikroskopické změny archeologických kostí

- **Mikroskopické vyšetření je účinná metoda v diagnostice chorob kostí**
- **Vyšetření pacientů se většinou provádí ve vzorcích odebraných z lopaty kosti kyčelní**
- **Posmrtné diagenetické změny skeletu však byly zatím většinou studovány ve vzorcích z dlouhých kostí nebo z lebky**
- **Porovnali jsme mikroskopické nálezy v bioptických vzorcích se vzorky z lopaty kosti kyčelní z archeologických koster**
- **Referujeme o principech pro odlišení diagenetických a chorobných změn v kostních vzorcích**

Studijní materiál

- **Bioptické vzorky od pacientů s metabolickými a genetickými změnami skeletu** **1000 př.**
- **Vzorky koster z pražských zděných krypt** **30 př.**
- **Vzorky z koster v půdních hrobech v Maďarku** **25 př.**

Histologické metody vyšetření

- **Mikrosk. analýza neodvápněných i odvápněných histologických řezů**

- **Histologické řezy byly barveny různými metodami: Hematoxylin.eozin, tolidinovám modř, Massonův trichrom,van Giesonova metoda, , von Kossova imregnační metoda, Gömöri, Perlsova metoda k průkazu Fe, aurin k průkazu Al**

- **Kvantitativní histomorfometrické vyšetření**

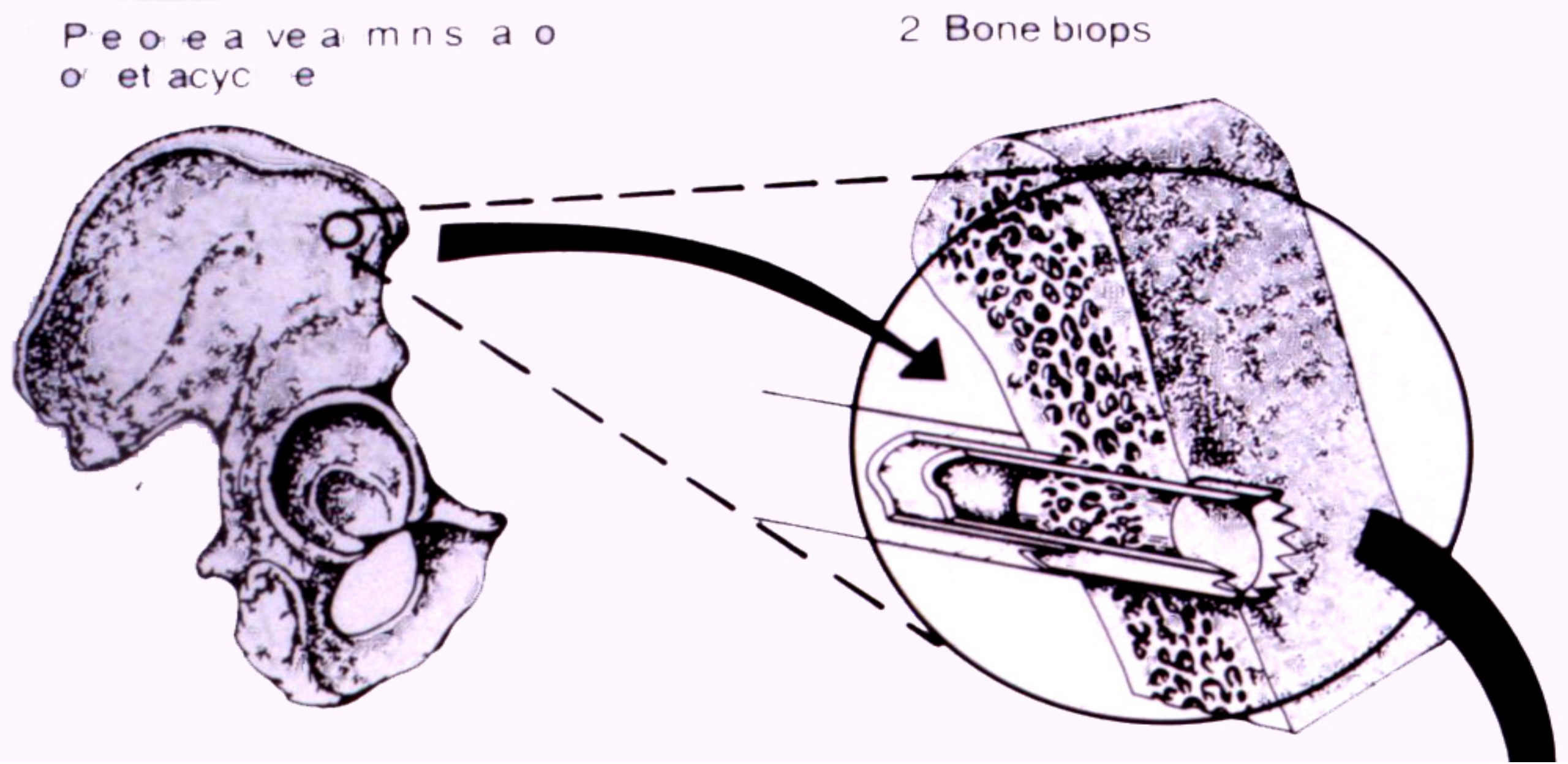

Standardní postup-trepanobiopsie z lopaty kosti kyčelní

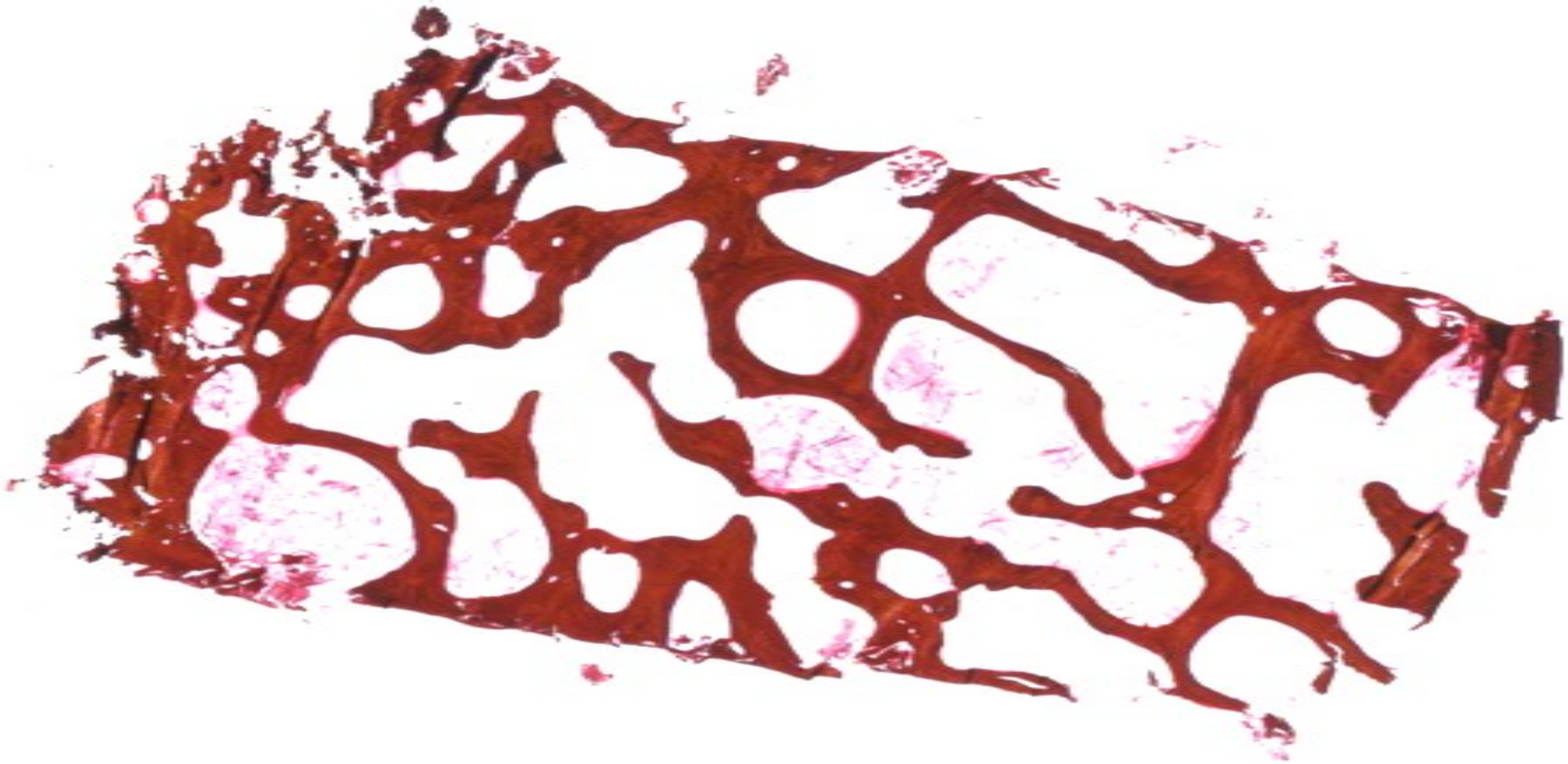

Histologický neodvápněný řez z lopaty kosti kyčelní

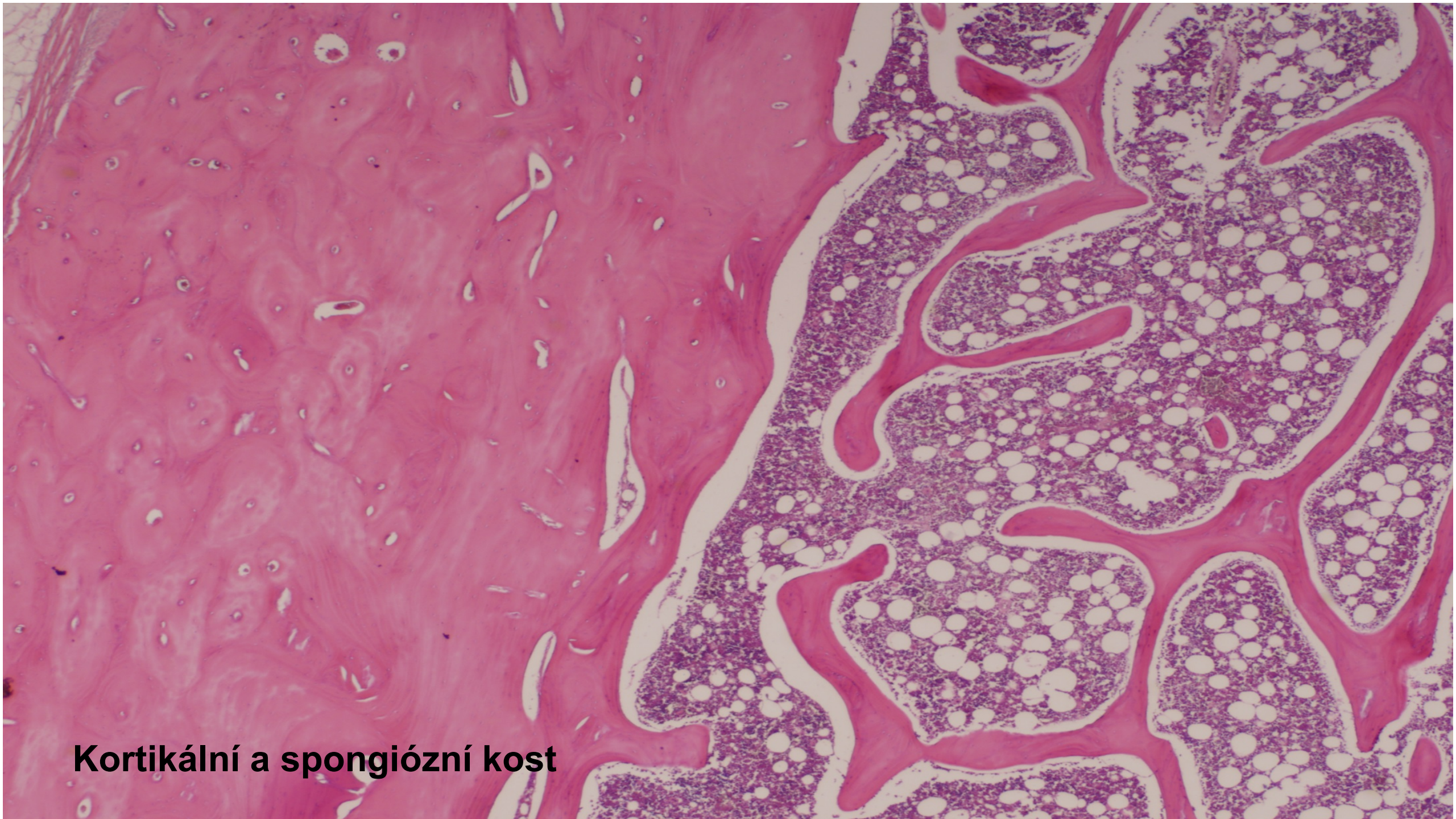
Kortikální a spongiózní kost

Vyšetřované parametry

- **Histologická intengrita kostní tkáně**
- **Struktury lamelární a nelamelární kosti**
- **Cementové linie**
- **Osteocytární a rezorpční lakuny**
- **Stupeň mineralizace a demineralizace**
- **Depozita kovů-Fe a Al**
- **Depozita krystalů**
- **Výskyt a velikost pórovitých defektů**
- **Množství kolagenu**

Typy kostní tkáně

- **Lamelární kost-adultní typ kosti**
- **Nelamelární kost (primitivní, fibrózní kost)**

  výskyt-kosti embryonálního období

  u genetických vad

  u metabolických osteopatií
- **Mozaiková kost-Pagetova choroba**
- **Svazkovitá kost –v místech distrakce**

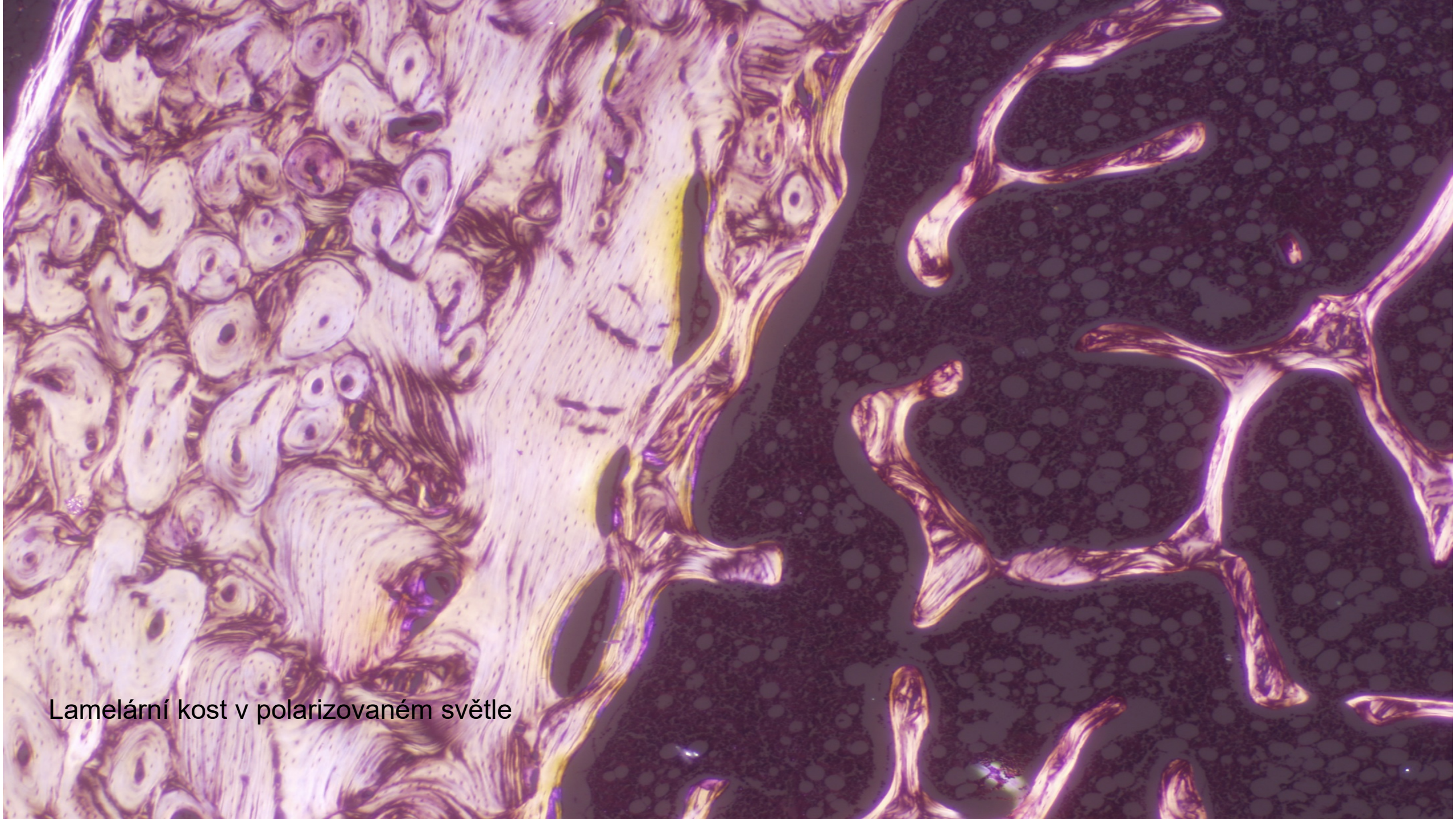

Lamelární kost v polarizovaném světle

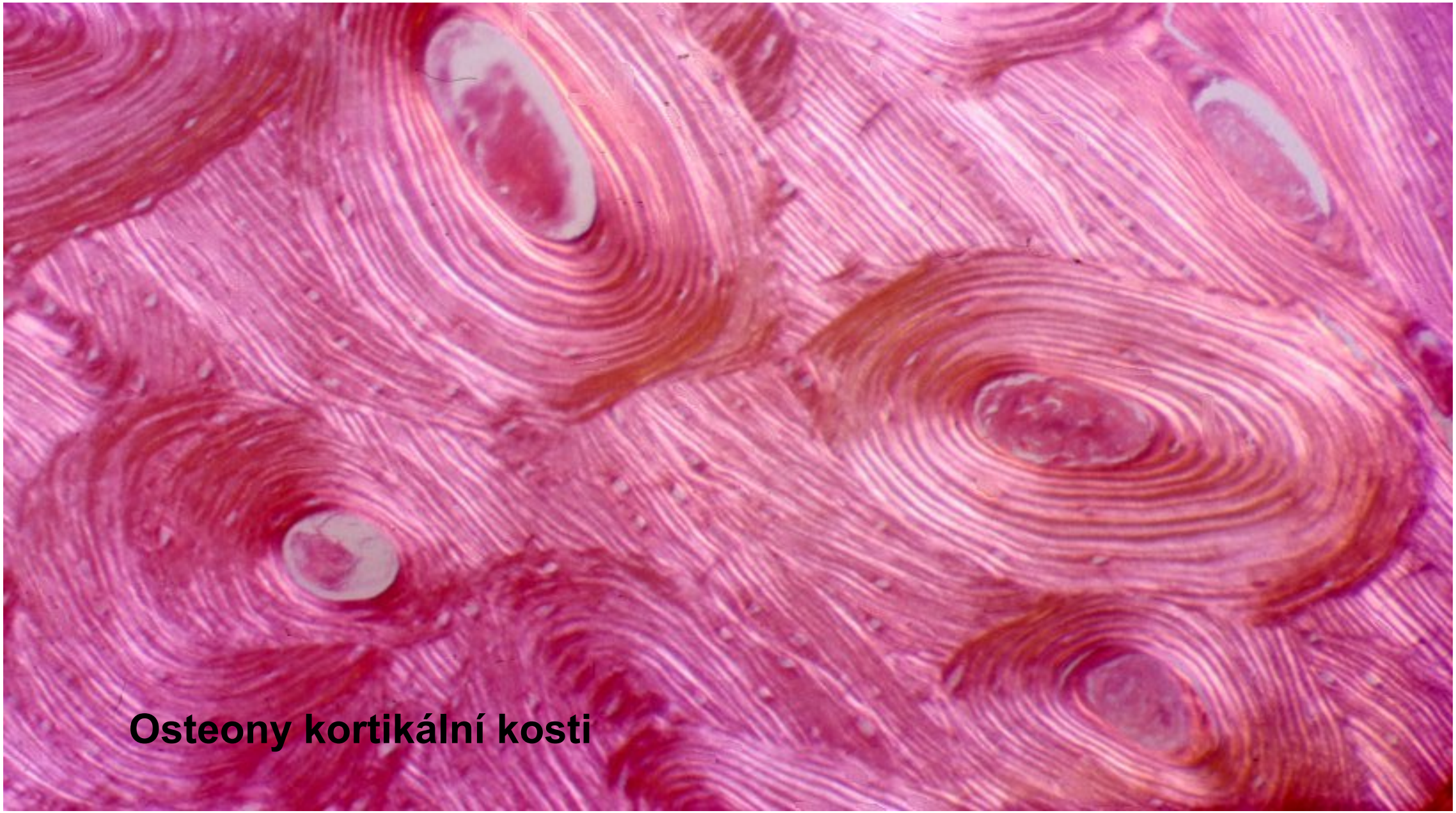
Osteony kortikální kosti

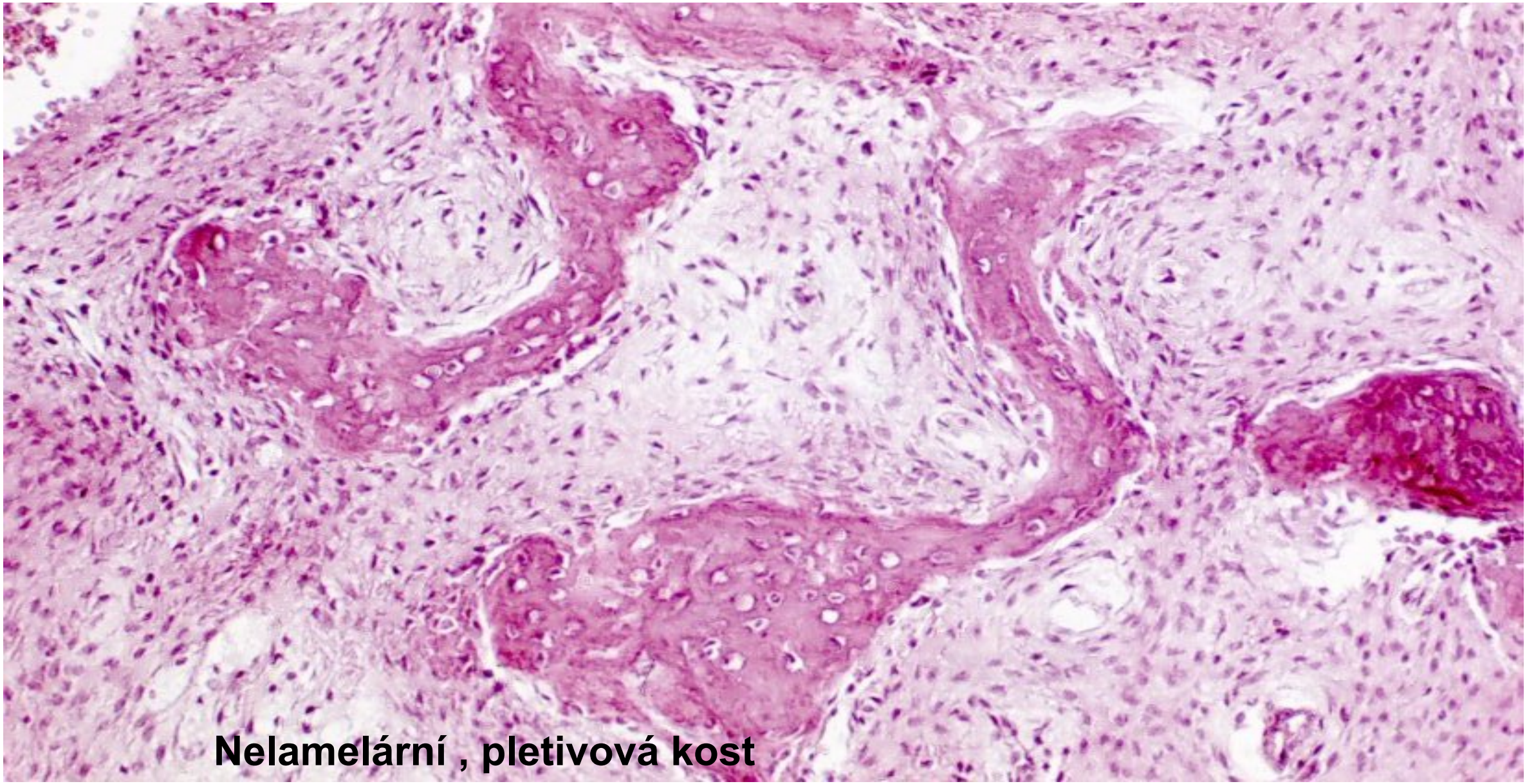
Nelamelární , pletivová kost

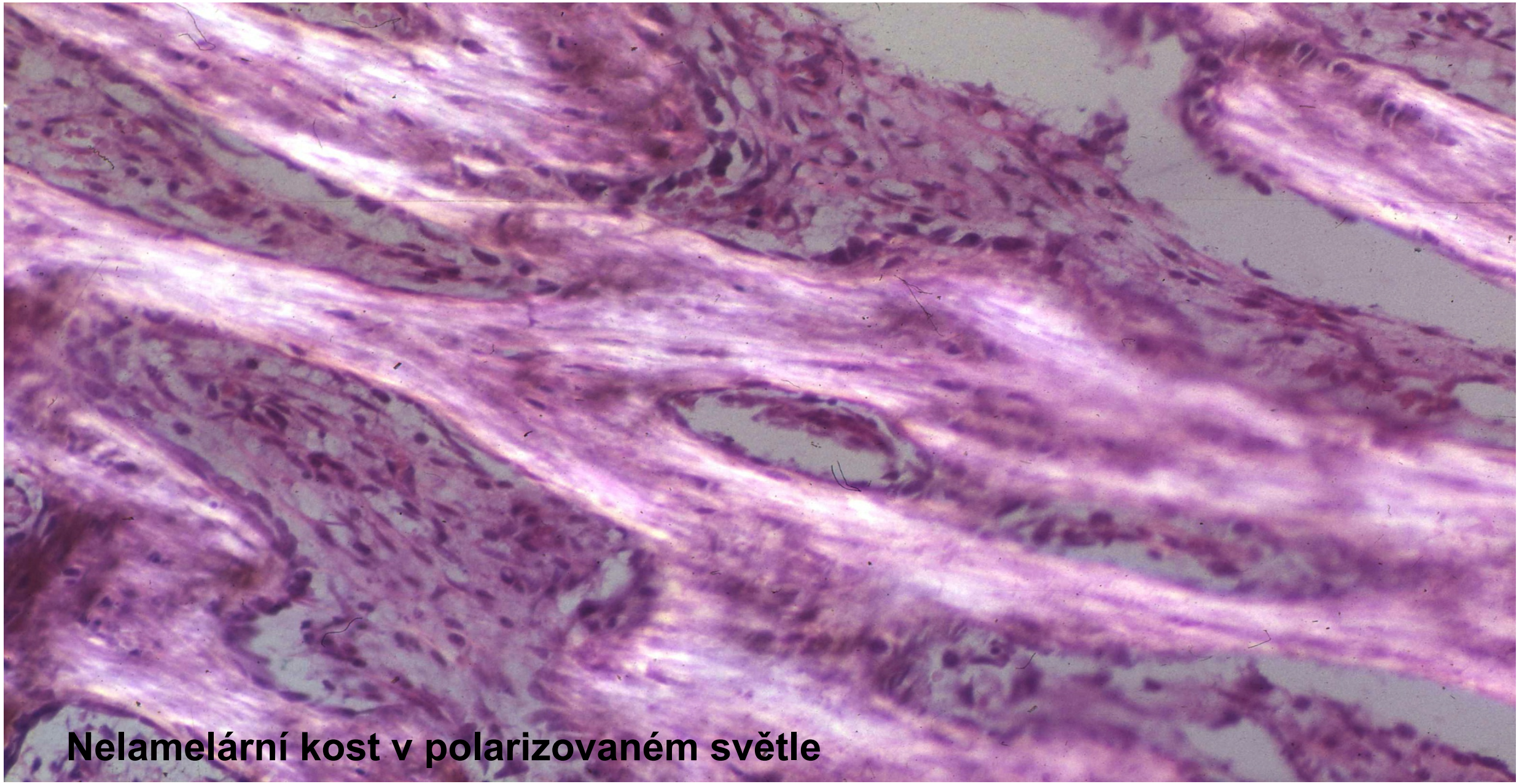

Nelamelární kost v polarizovaném světle

Pagetova choroba

Mozaiková kost u Pagetovy choroby

Poruchy vitality kostní tkáně

- **V místech traumatické destrukce**
- **Nekrotická tkáň u kostního infarktu**
- **Nekrotická kost v ložiscích hnisavého nebo specifického zánětu**

Infarkt hlavice femuru
raha
4
5
6
7
8
9
10
8992-10

Kompletní nekróza kostního trámce-osteocytární lakuny bez buněk

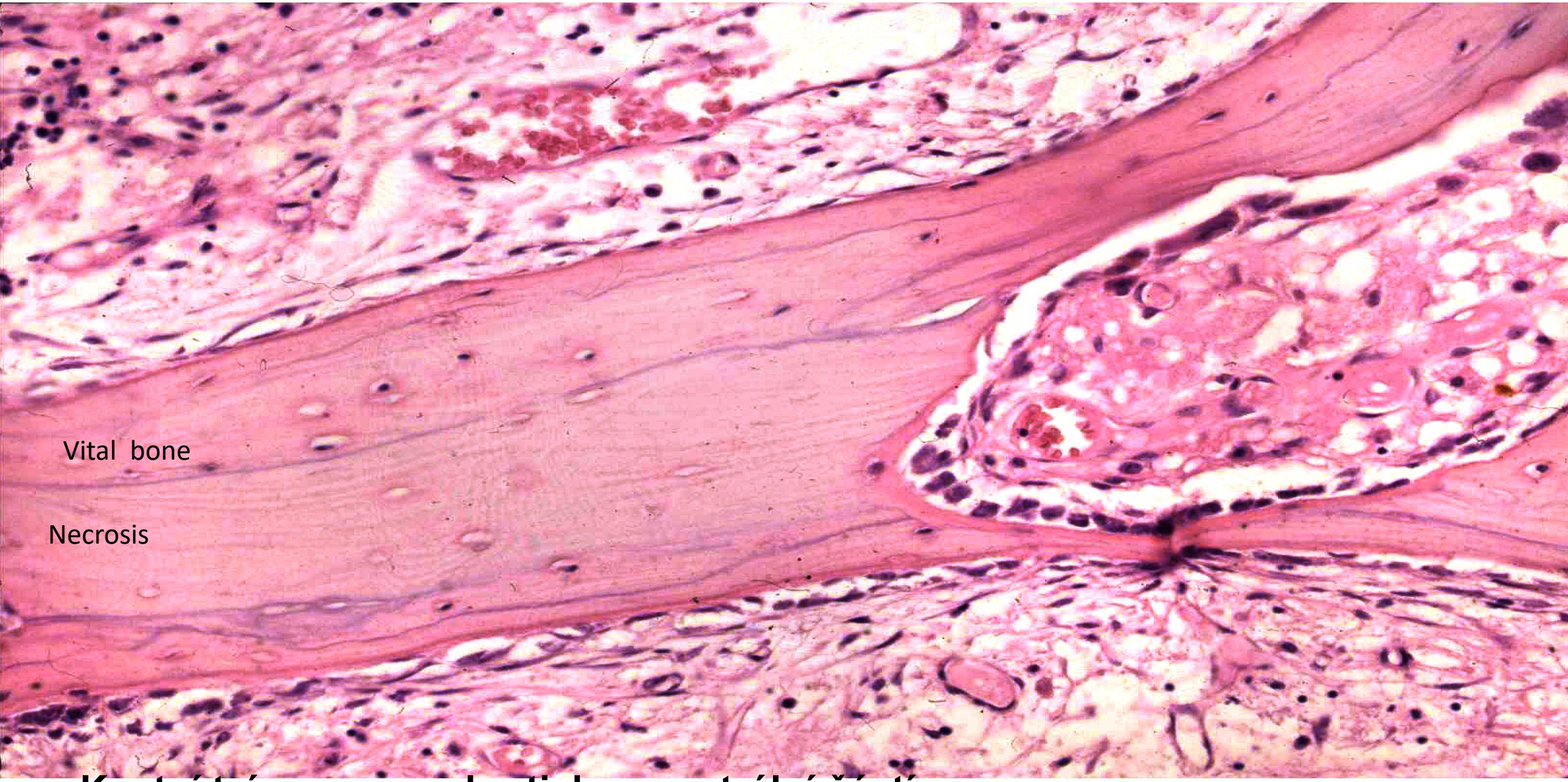

Kostní trámmec s nekrotickou centrální částí

Kostní buňky a jejich imunofenotyp

- **Osteocyty**
- **Osteoblasty**
- **Osteoklasty**
- **Buňky kostní dřeně**
- **Nádorové buňky**

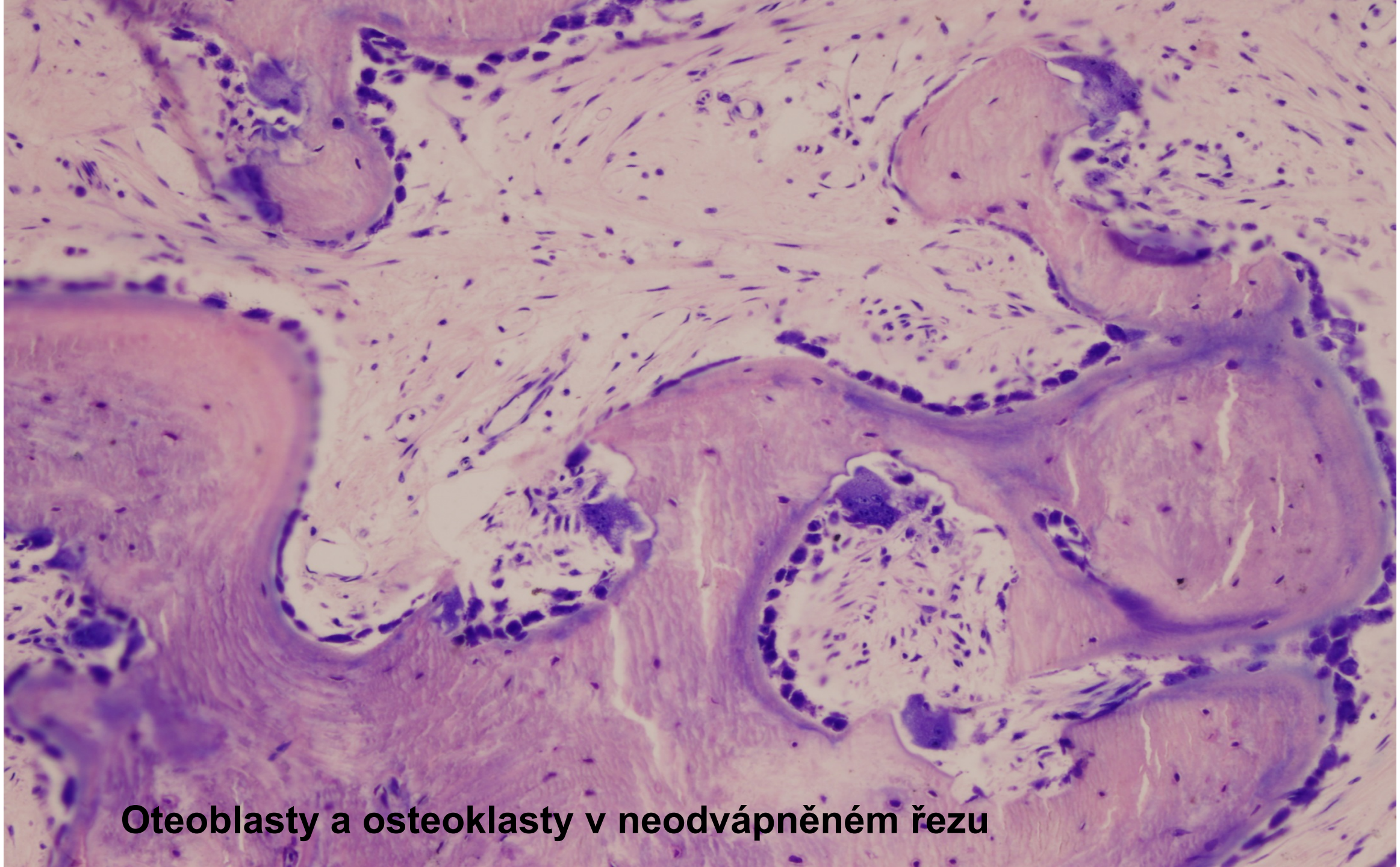

Oteoblasty a osteoklasty v neodvápněném řezu

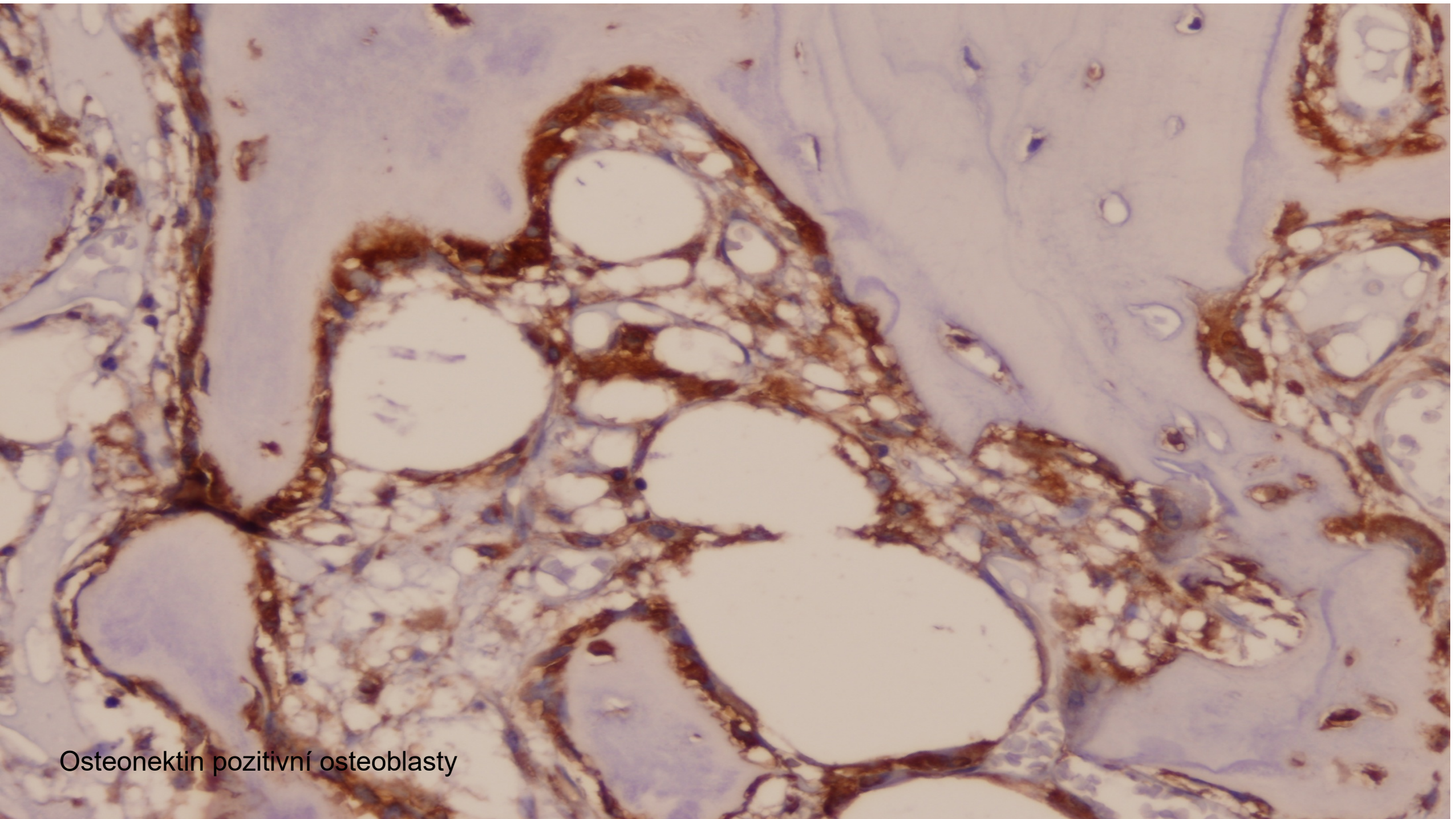

Osteonektin pozitivní osteoblasty

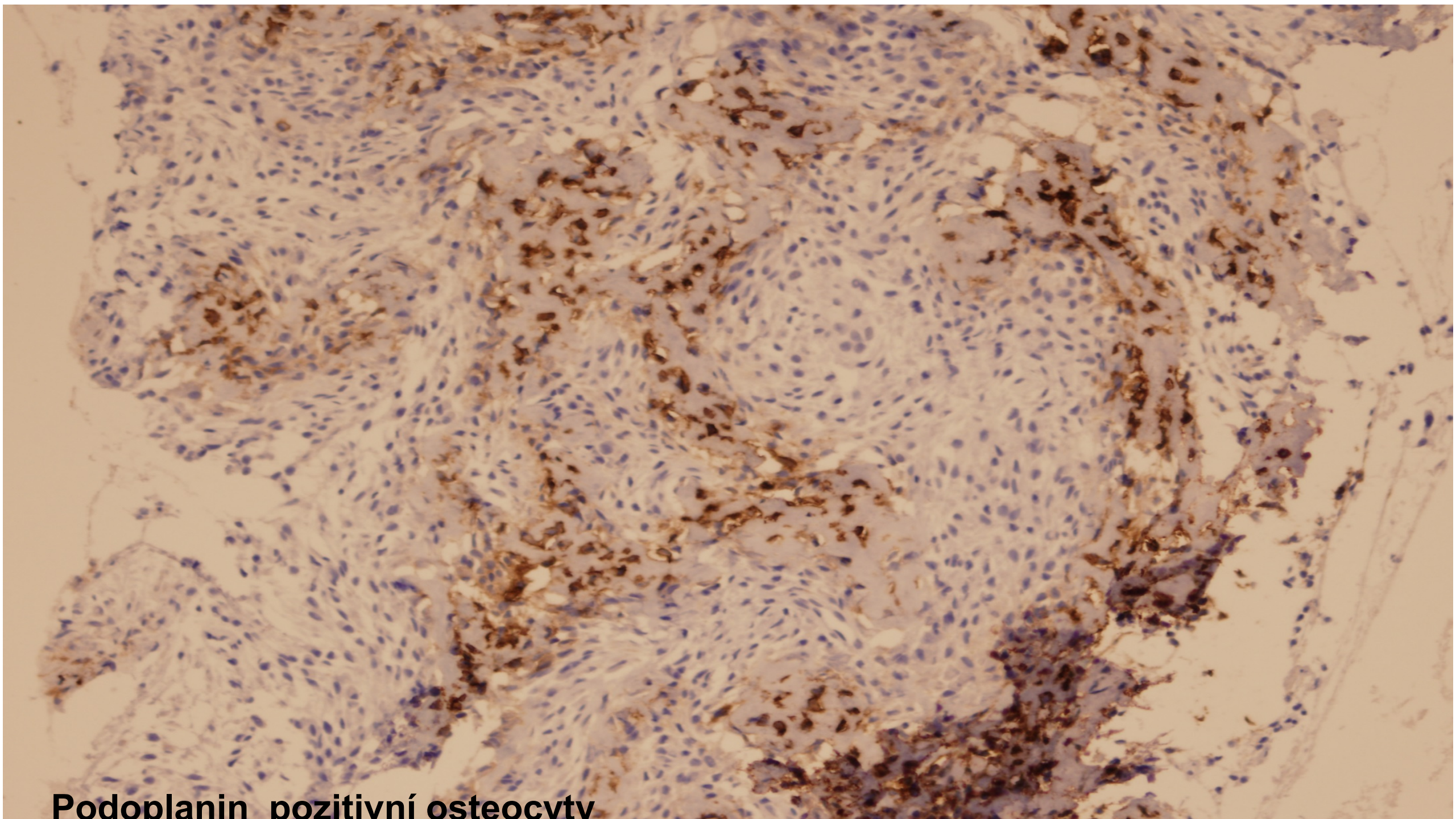

Podoplanin, pozitivní osteocyty

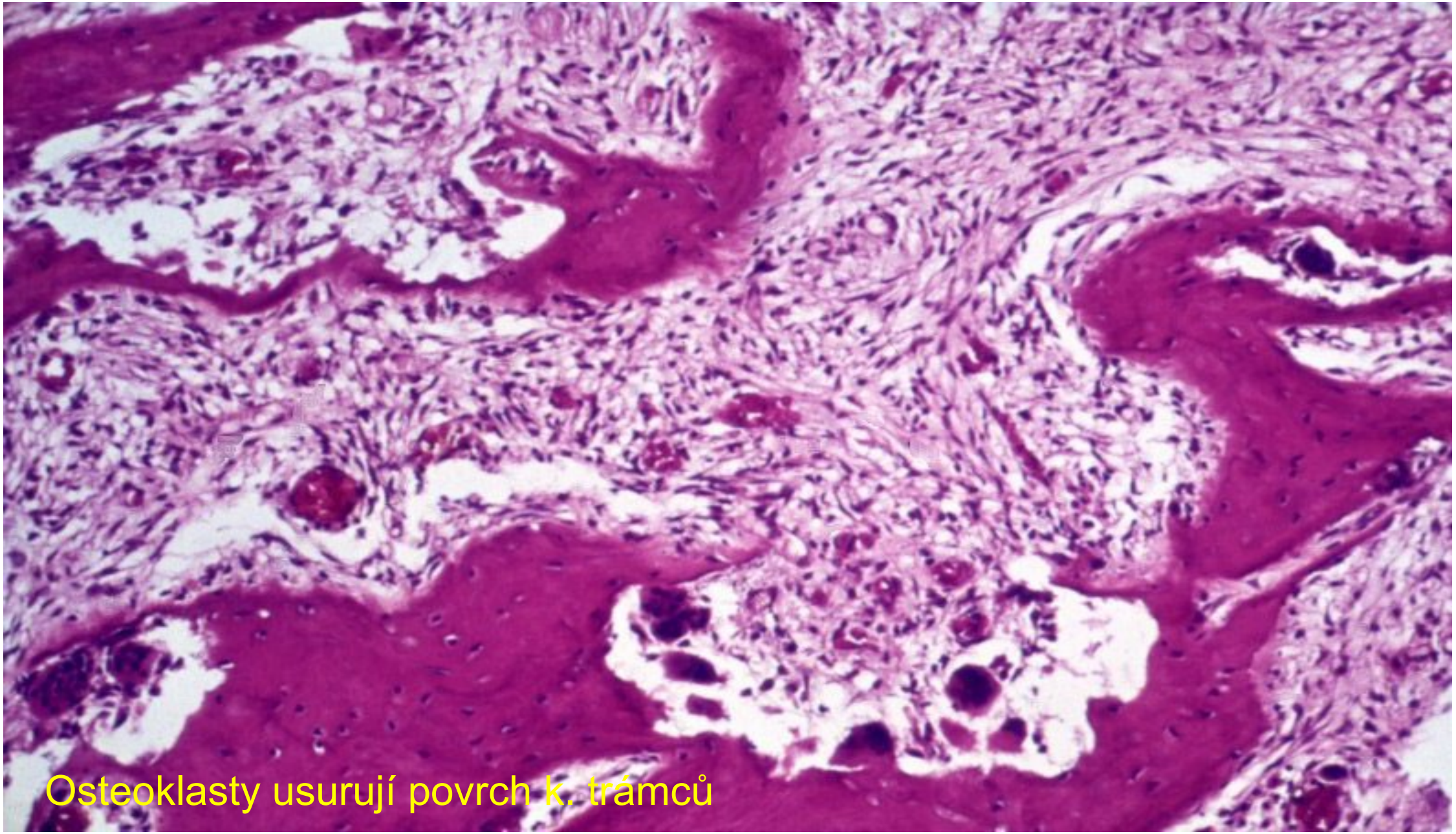
Osteoklasty usurují povrch k. trámců

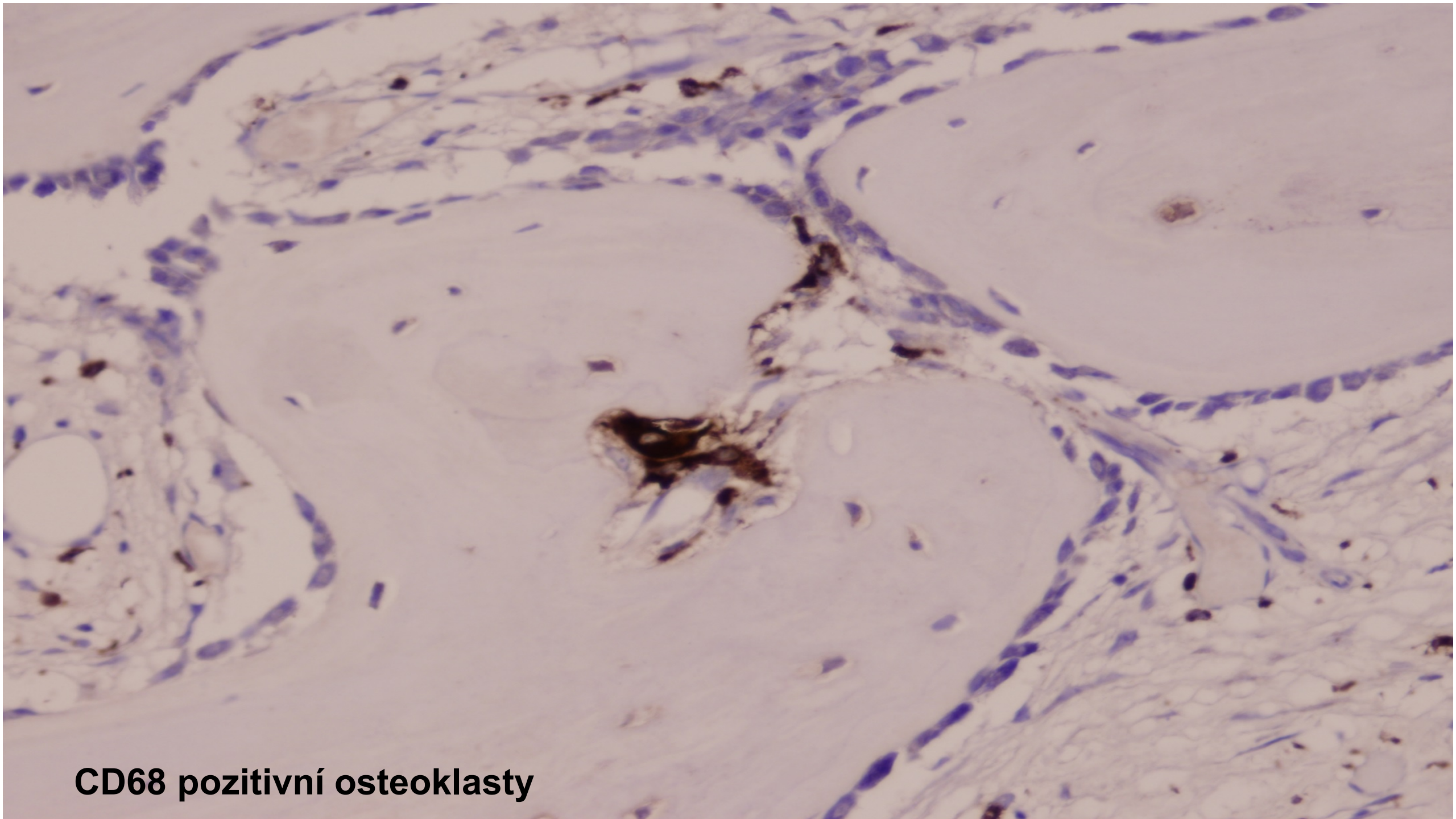
CD68 pozitivní osteoklasty

Stav mineralizace kostní tkáně

- **Vyšetření neodvápněných vzorků je nezbytné**
- **Neminerealizovaný osteoid lze identifikovat v řezech barvených dle Gardnera a von Kossy**
- **Nález osteoidu v objemu nad 2-3 % svědčí pro osteomalcii**
- **Výskyt osteomalacie-**

  při poruše metabolizmu vit. D a fosfátů

  u některých chorob ledvin

  onkogenní osteomalcie

Neodvápněný řez, mineraliz. části jsou černé

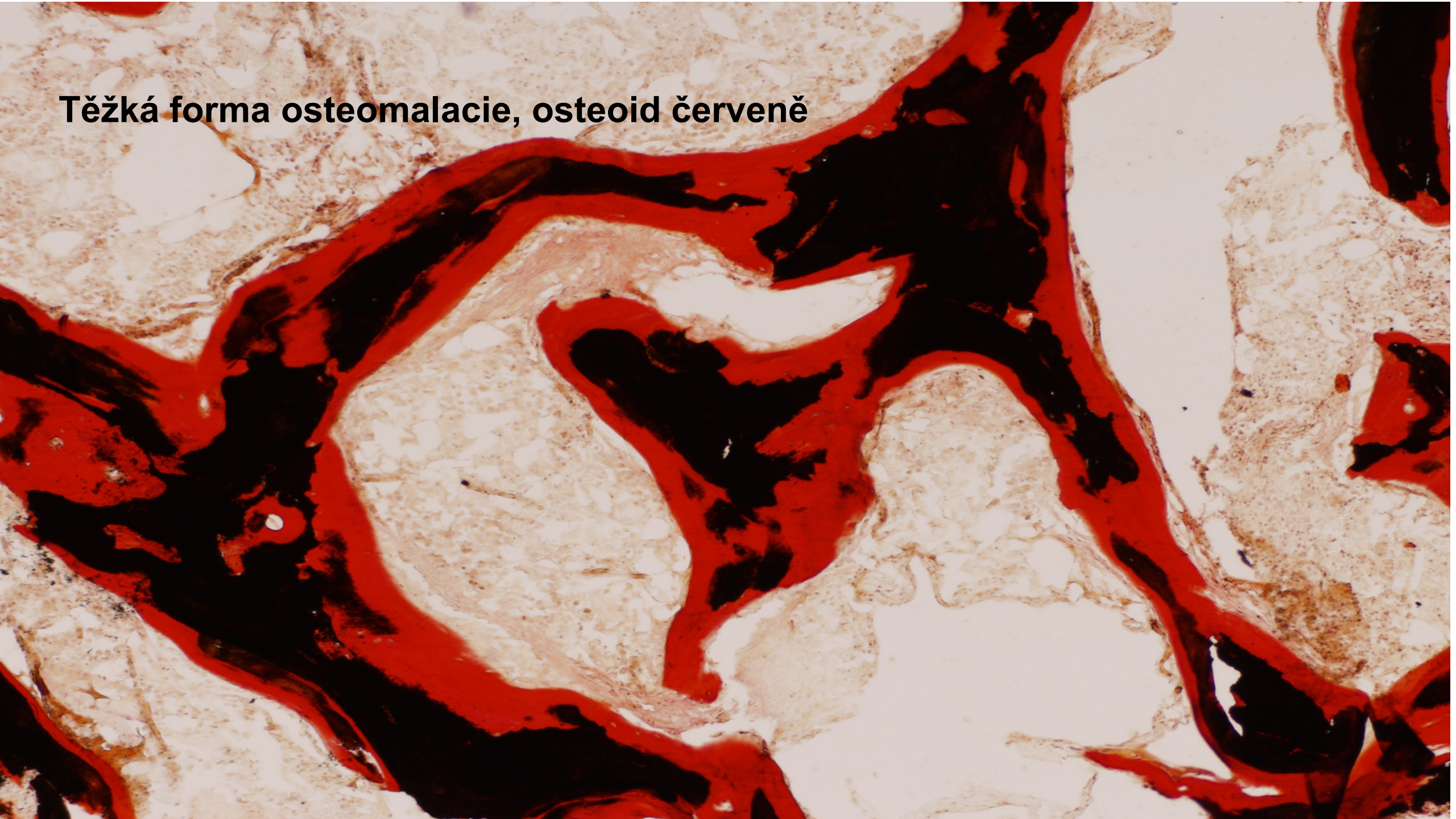
Těžká forma osteomalacie, osteoid červeně

Mikromorfometrické vyhodnocení trabekulárního objemu (TBV) a tzv. intertrabekulární konectivity(ITC)

- **Pokles TBV a ITC-znamená úbytek kostní tkáně-osteoporózu**
- **Větší TBV-znamená osteosklerózu**

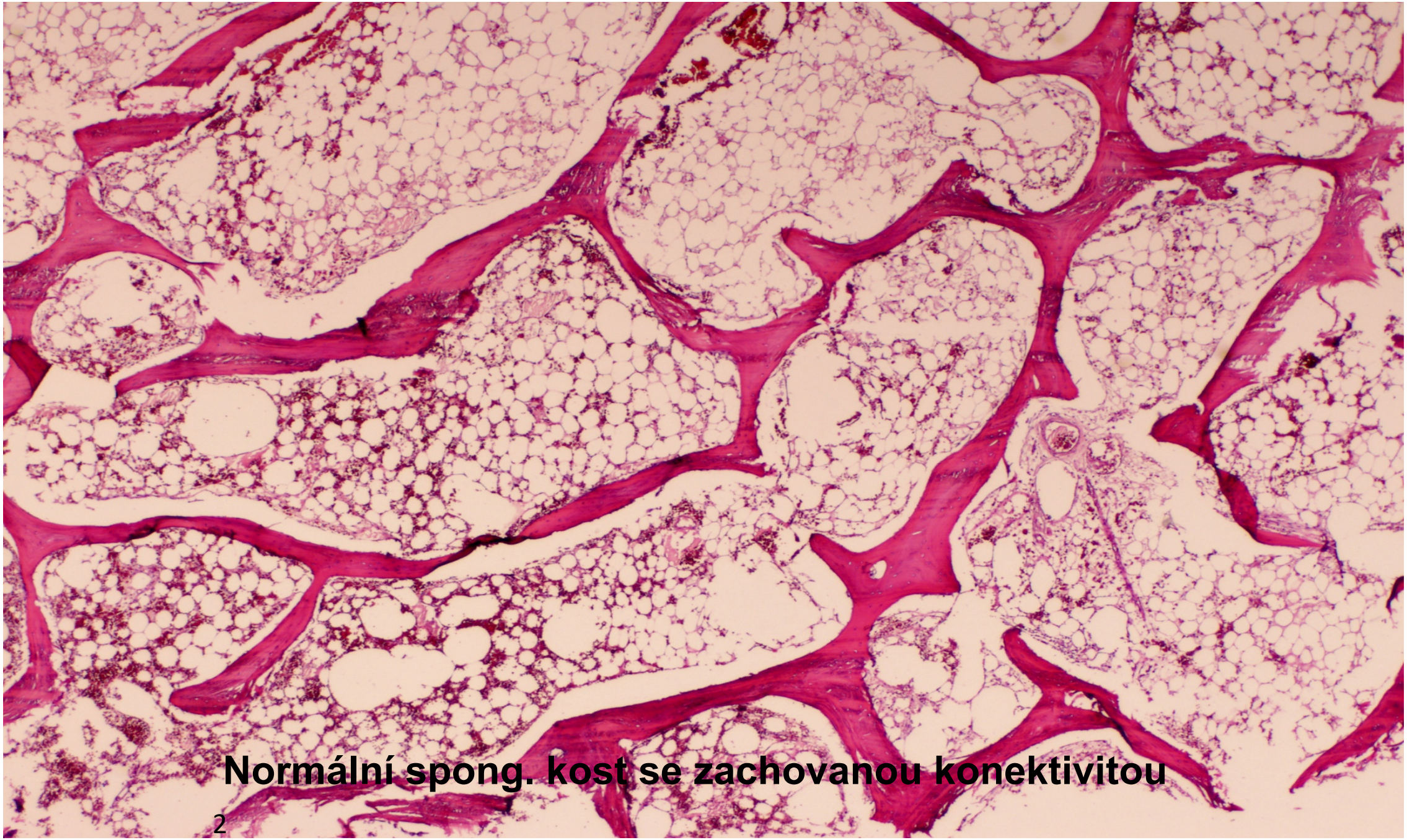

Normální spong. kost se zachovanou konektivitou

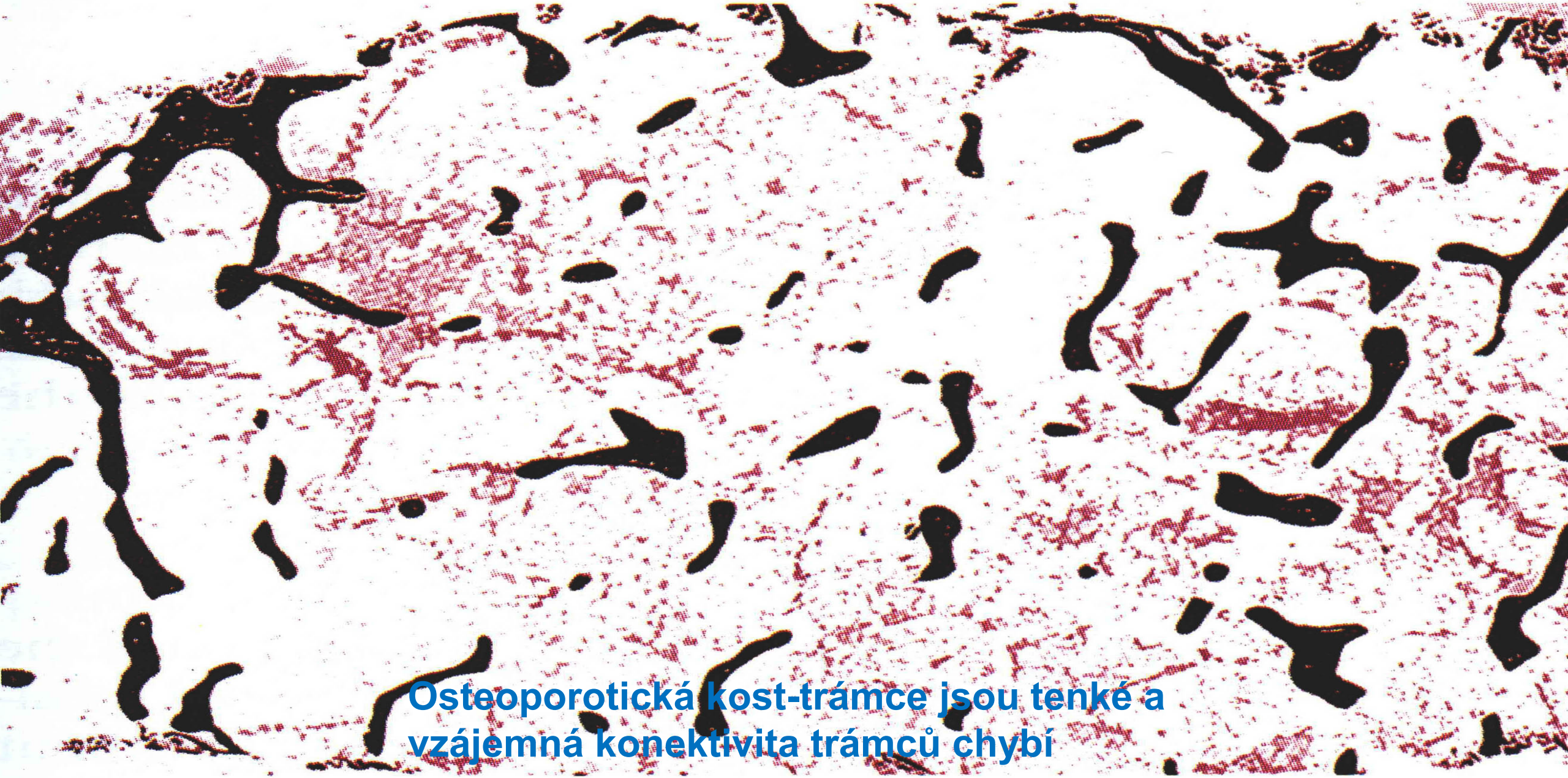

Osteoporotická kost-trámce jsou tenké a vzájemná konektivita trámců chybí

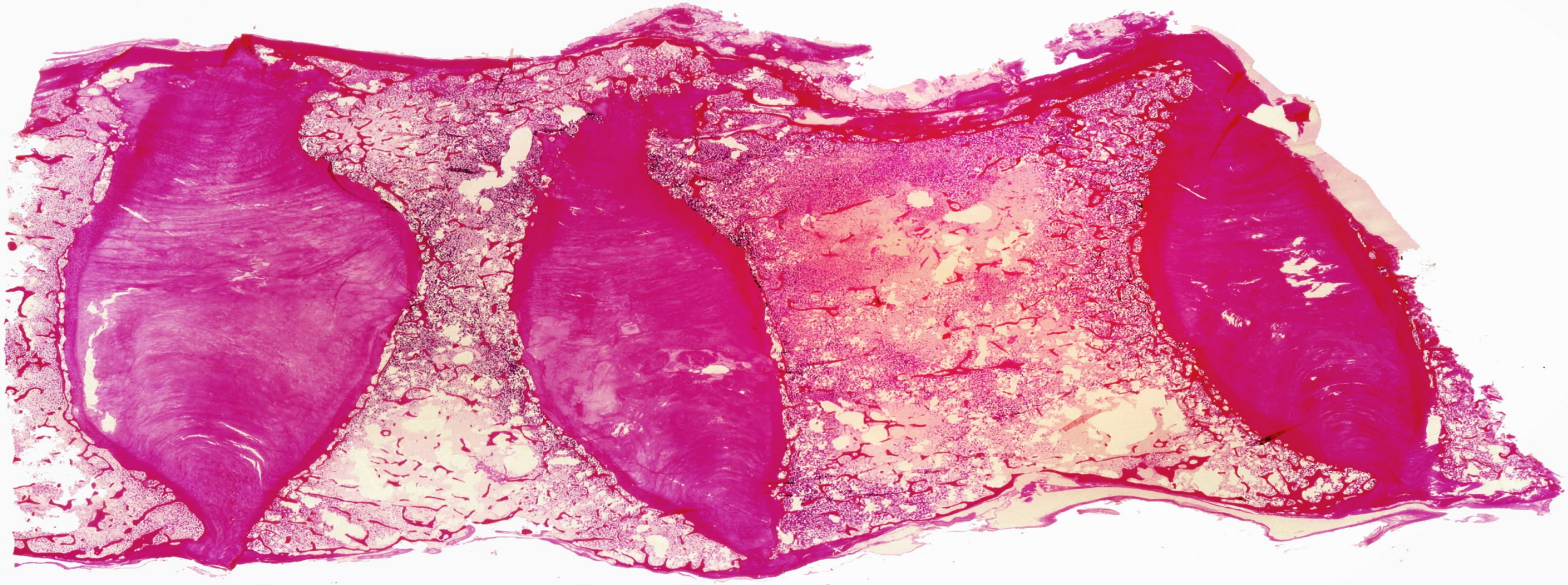

Kompresivní fraktura obratl. těla při osteoporóze

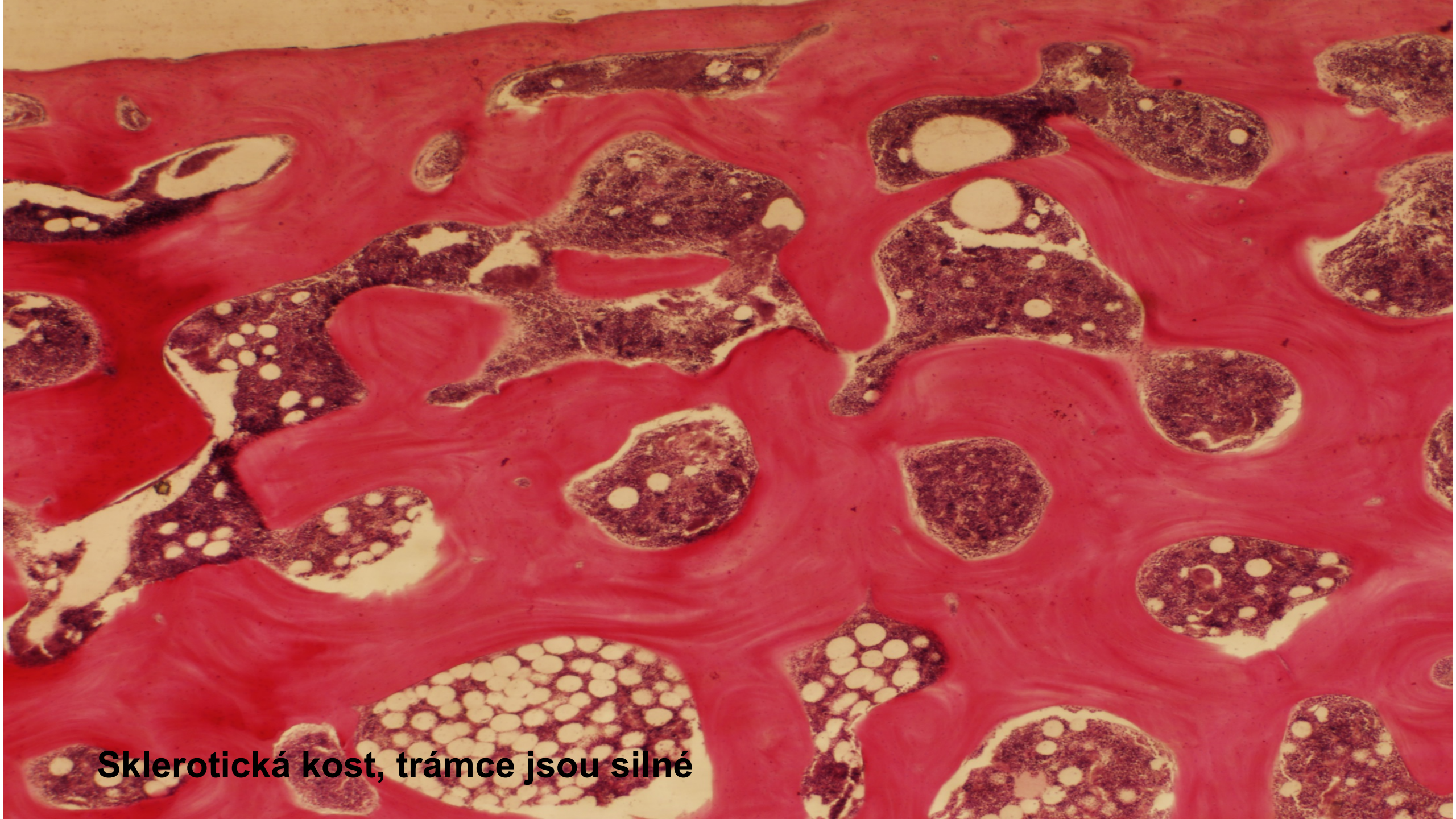

Sklerotická kost, trámce jsou silné

Sklerotická struktura femuru při osteopetróze

Histomorfometrické vyšetření dynamických parametrů tvorby kostní tkáně

- **Podání tetracyklinu ve 2 dávkách s odstupem po 10 dnech**
- **Vizualizace depozit ve fluorescenčnín mikroskopu**
- **Vzdálenost mezi 2 tetracyklinovými liniemi odpovídá nově vytvořené kostní tkáni za jednotku času**

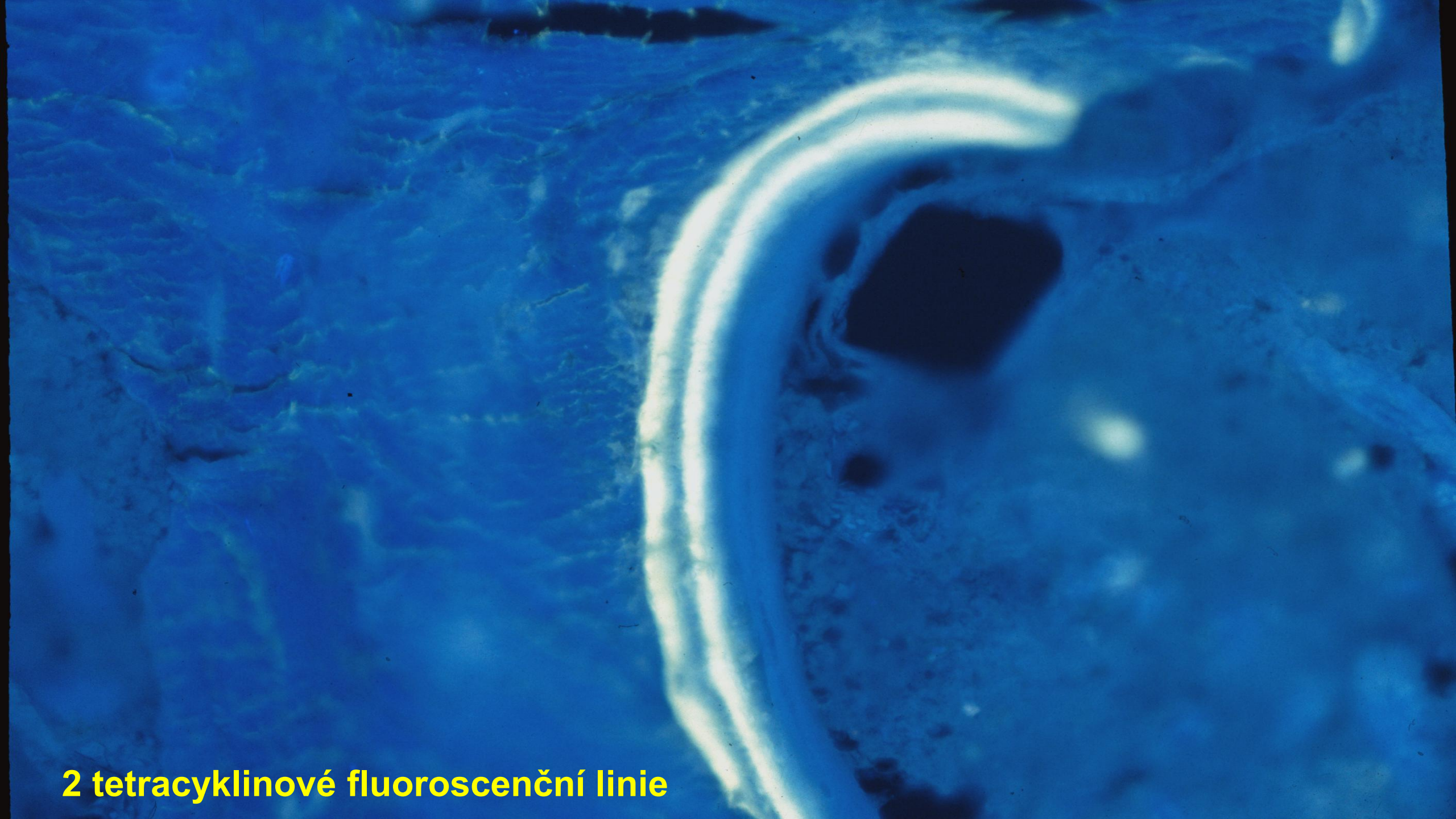

2 tetracyklinové fluoroscenční linie

1 tetracklivá fluoroscеční linie (po 2 dávkách)=snížená novotvorba kosti

Depozita kovů v kostní tkáni

- **Aluminiová osteopatie –u dialyzovaných nemocných**
- **Depozita železa po opakovaných transfúzích**
- **Význam-kovy blokují mineralizaci kostní tkáně**

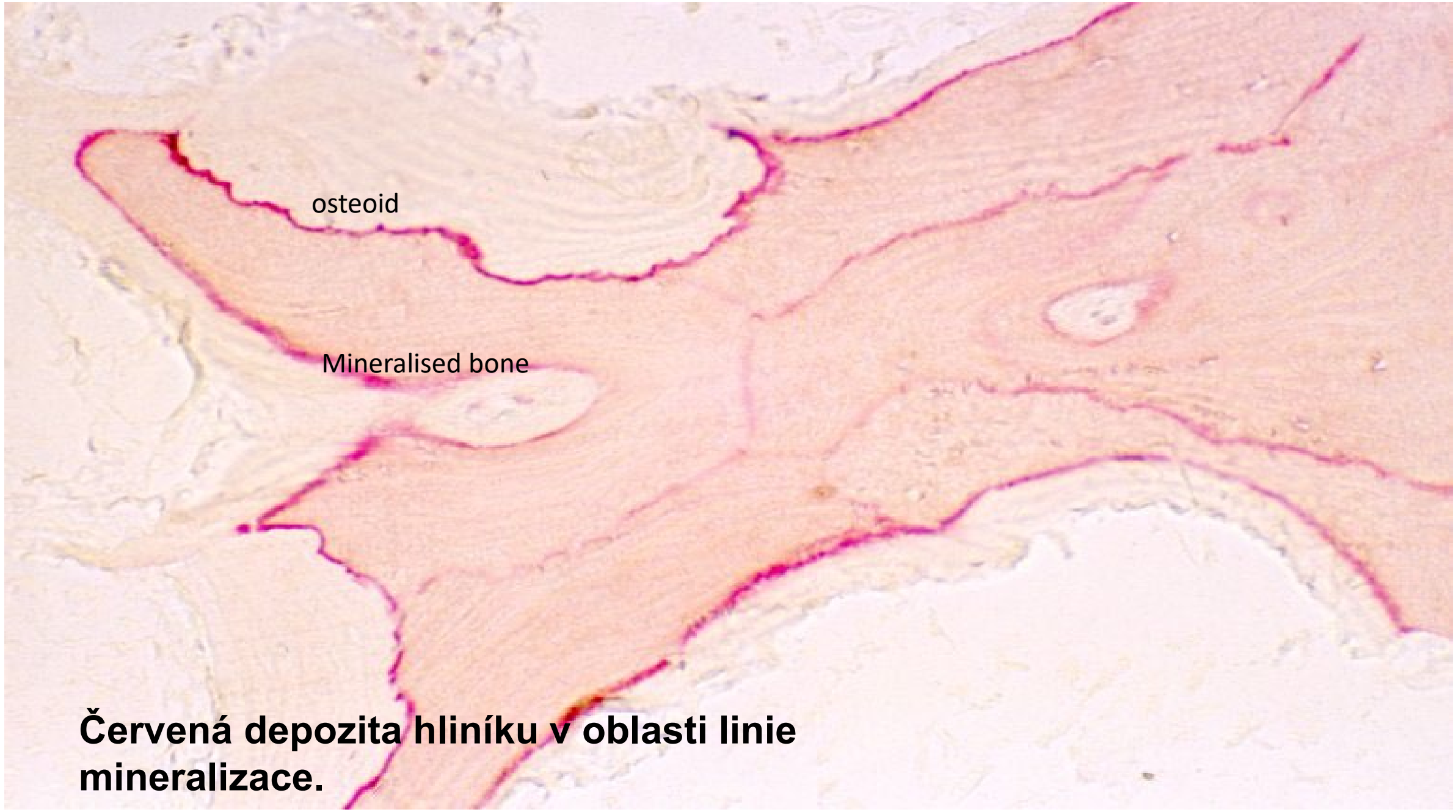

Červená depozita hliníku v oblasti linie mineralizace.

Depozita krystalů v kostní tkáni

- **Choroby s výskytem krystalových depozit**
- **Dna- soli kys. močové**
- **Pseudodna-krystaly pyrofosfátů kalcia hydroxyapatitu**

Intraoseální ložisko krystalů urátů

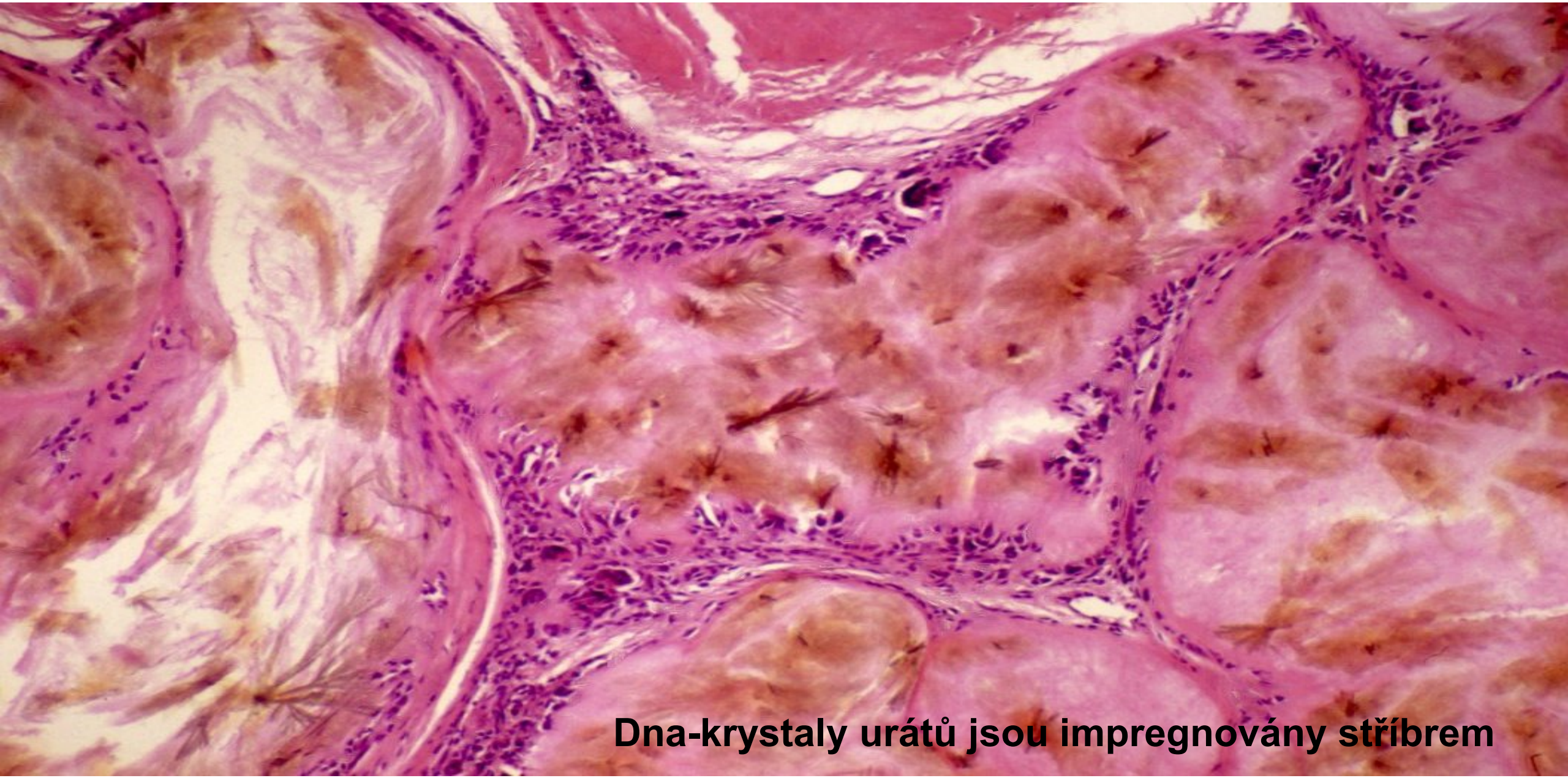
Dna-krystaly urátů jsou impregnovány stříbrem

Detail urátového krastalu

Tumoriformní chondrokalcinóza metakarpu

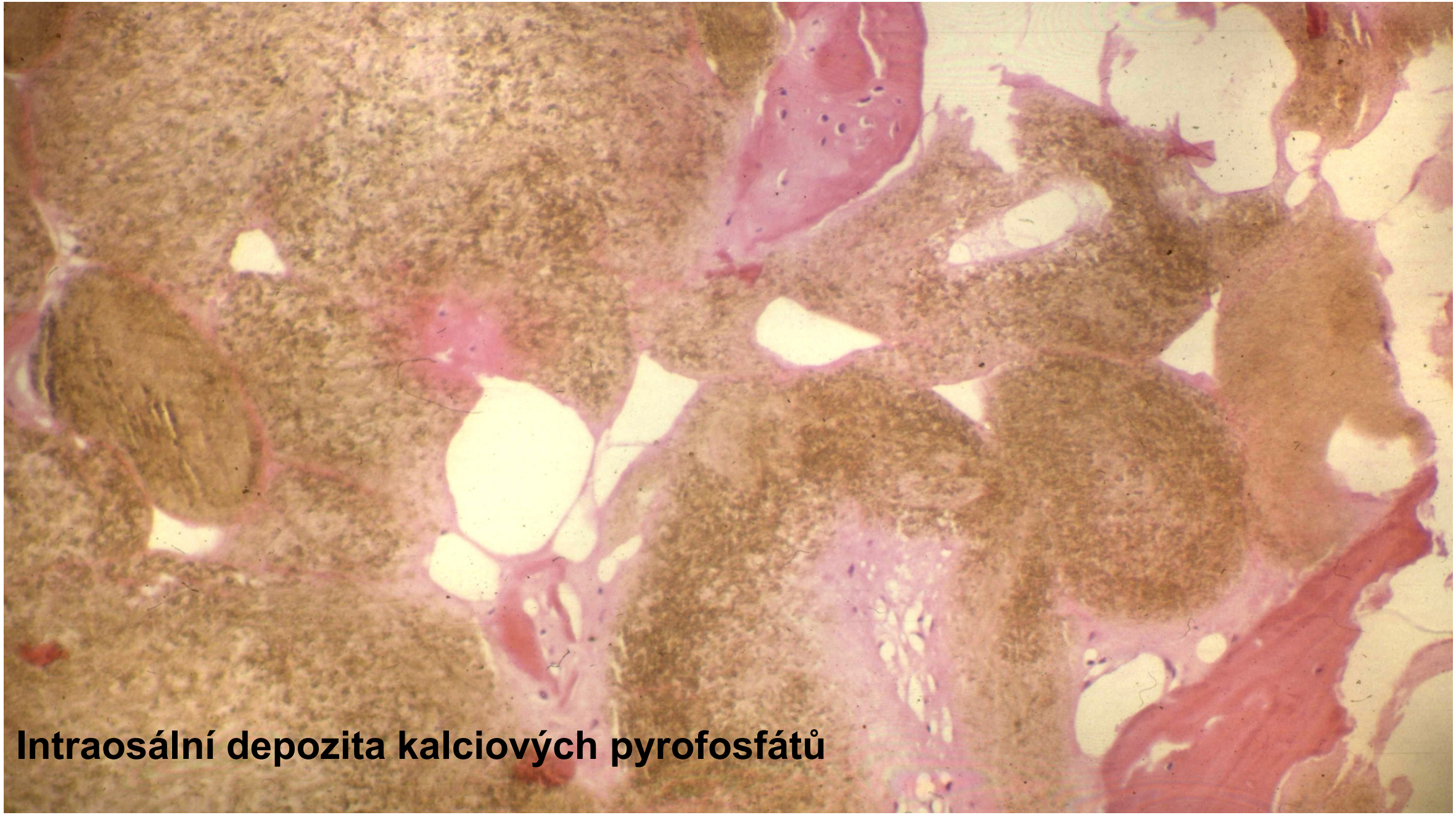

Intraosální depozita kalciových pyrofosfátů

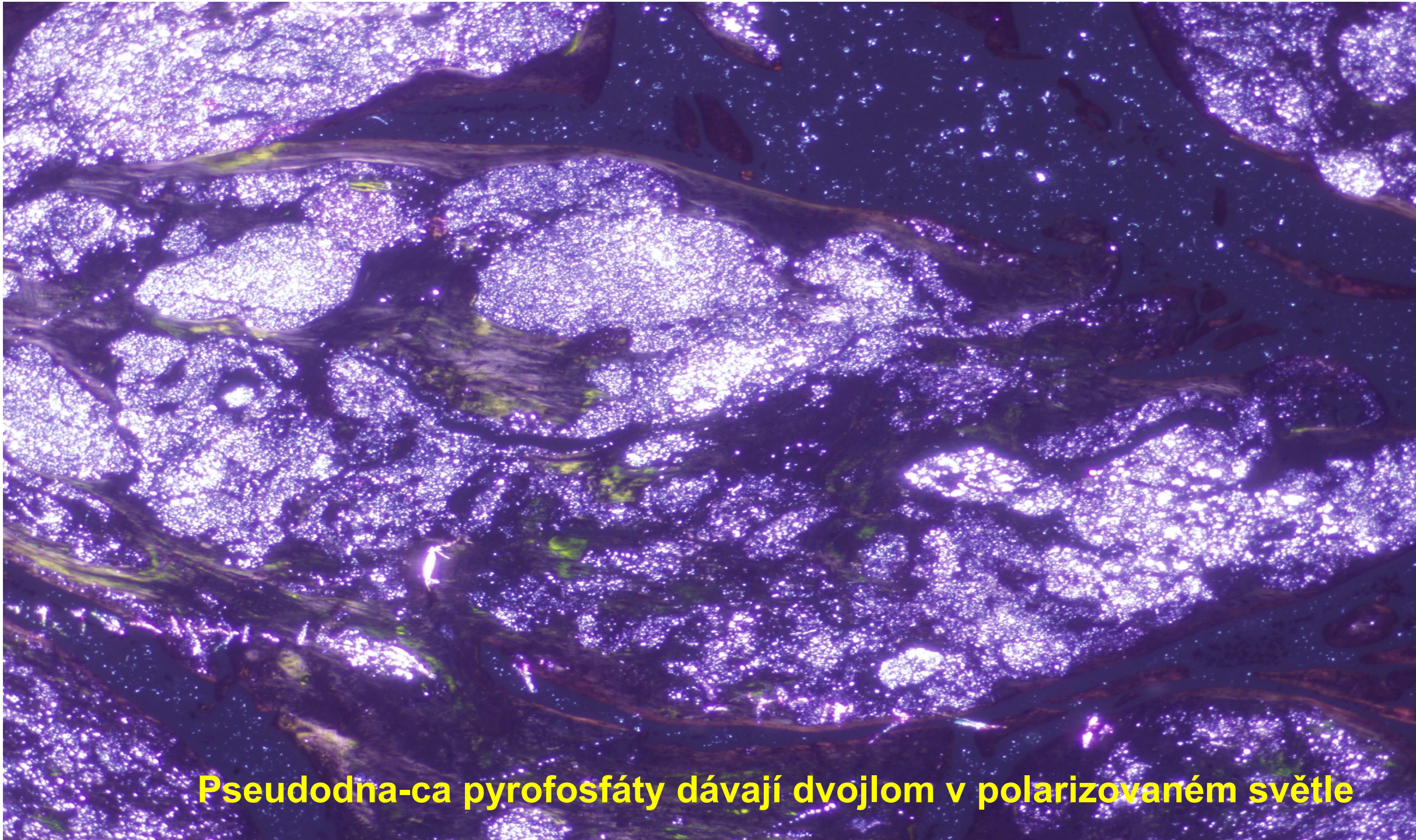

Pseudodna-ca pyrofosfáty dávají dvojlom v polarizovaném světle

Průkaz infekčního agens

- **Bakterie**
- **Plísně**
- **Paraziti**

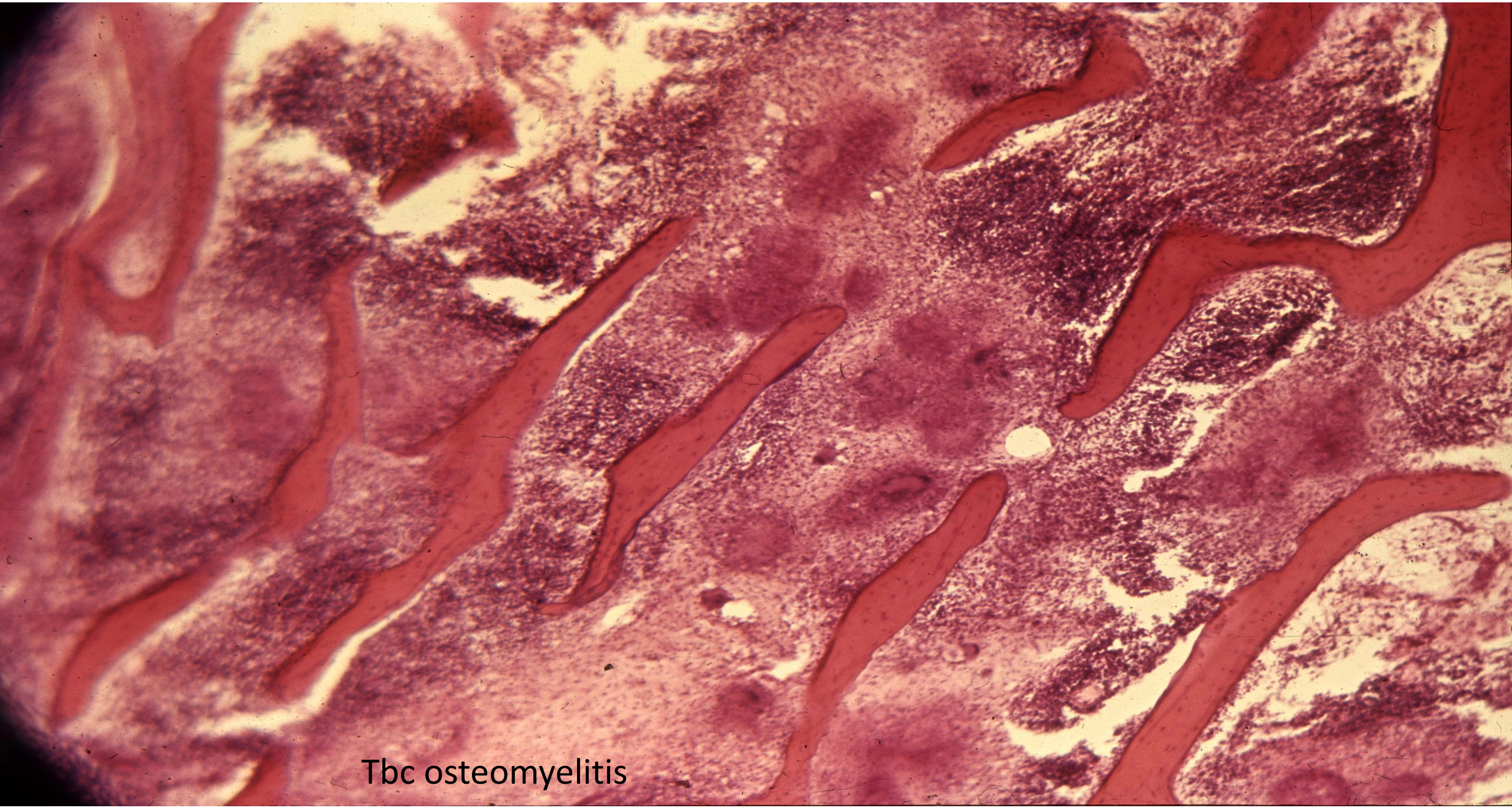
Tbc osteomyelitis

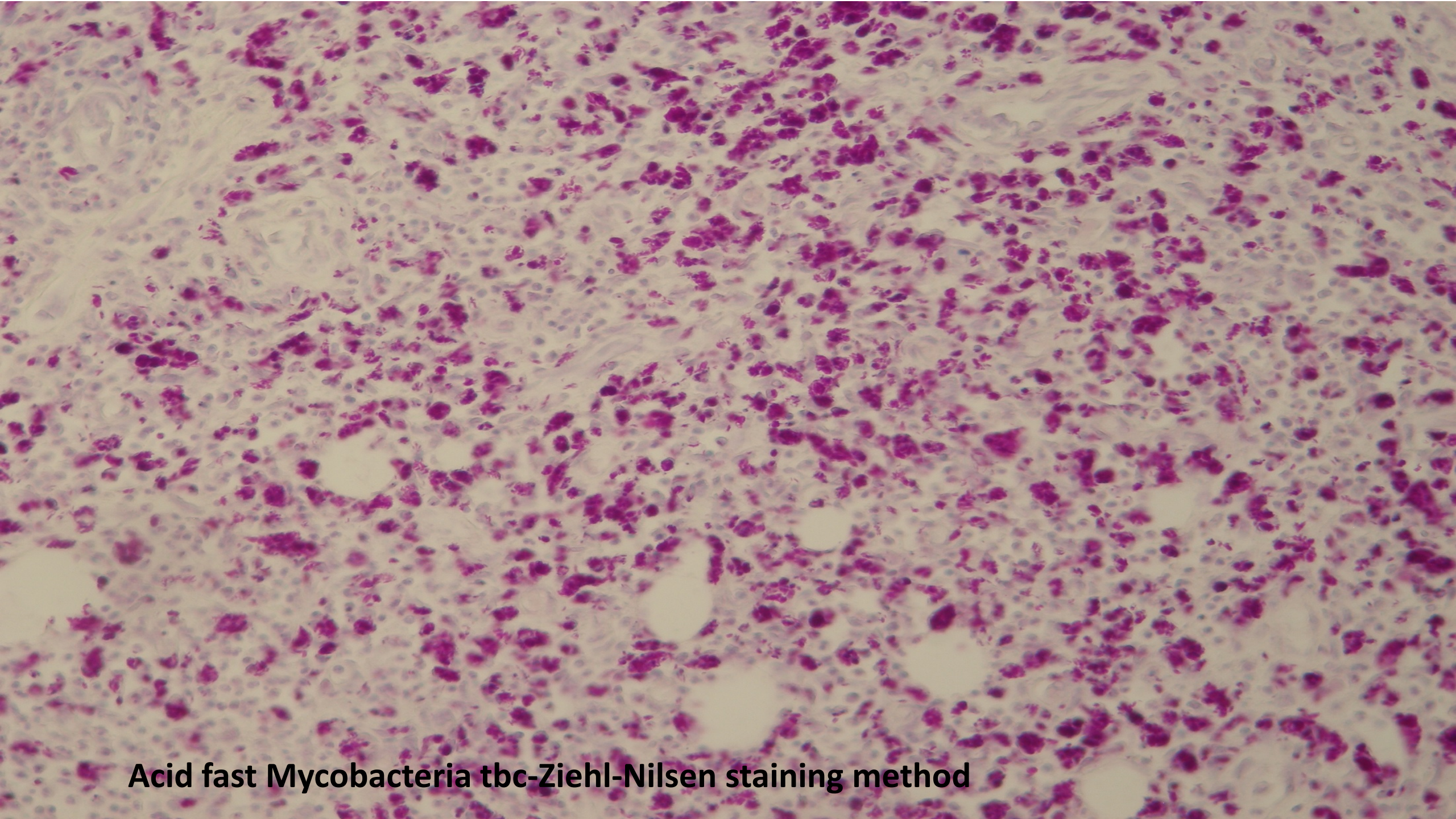

Acid fast Mycobacteria tbc-Ziehl-Nilsen staining method

Vyšetření koster z kamenných krypt

- Kosterní ostatky českých králů a jejich manželek
- Kosterní ostatky Tycho de Brahe
- Kosterní ostatky sv. Ivana

- Výsledky potvrdily zachování všech základních kostních struktur s výjímkou kostních buněk

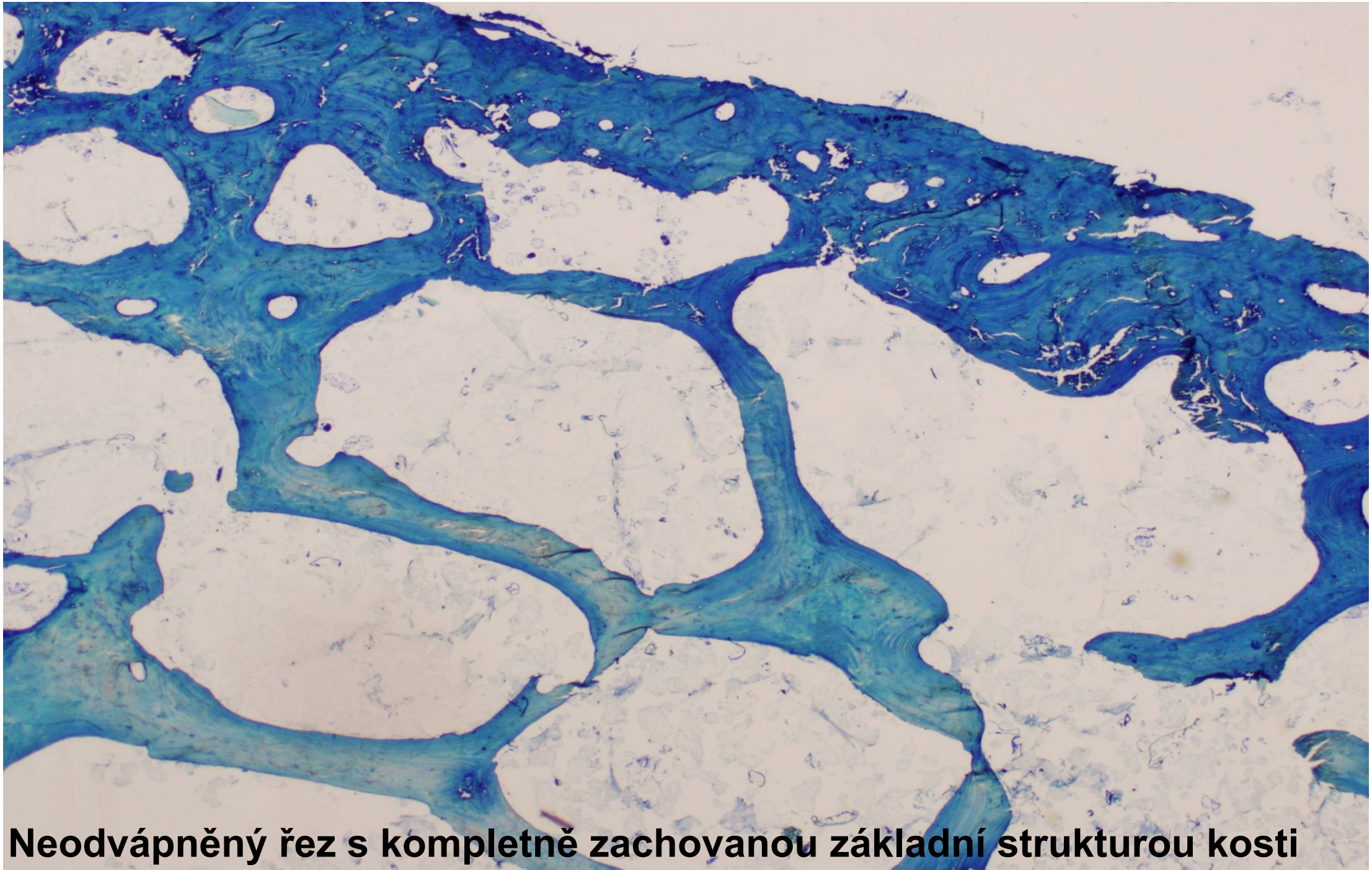

Neodvápněný řez s kompletně zachovanou základní strukturou kosti

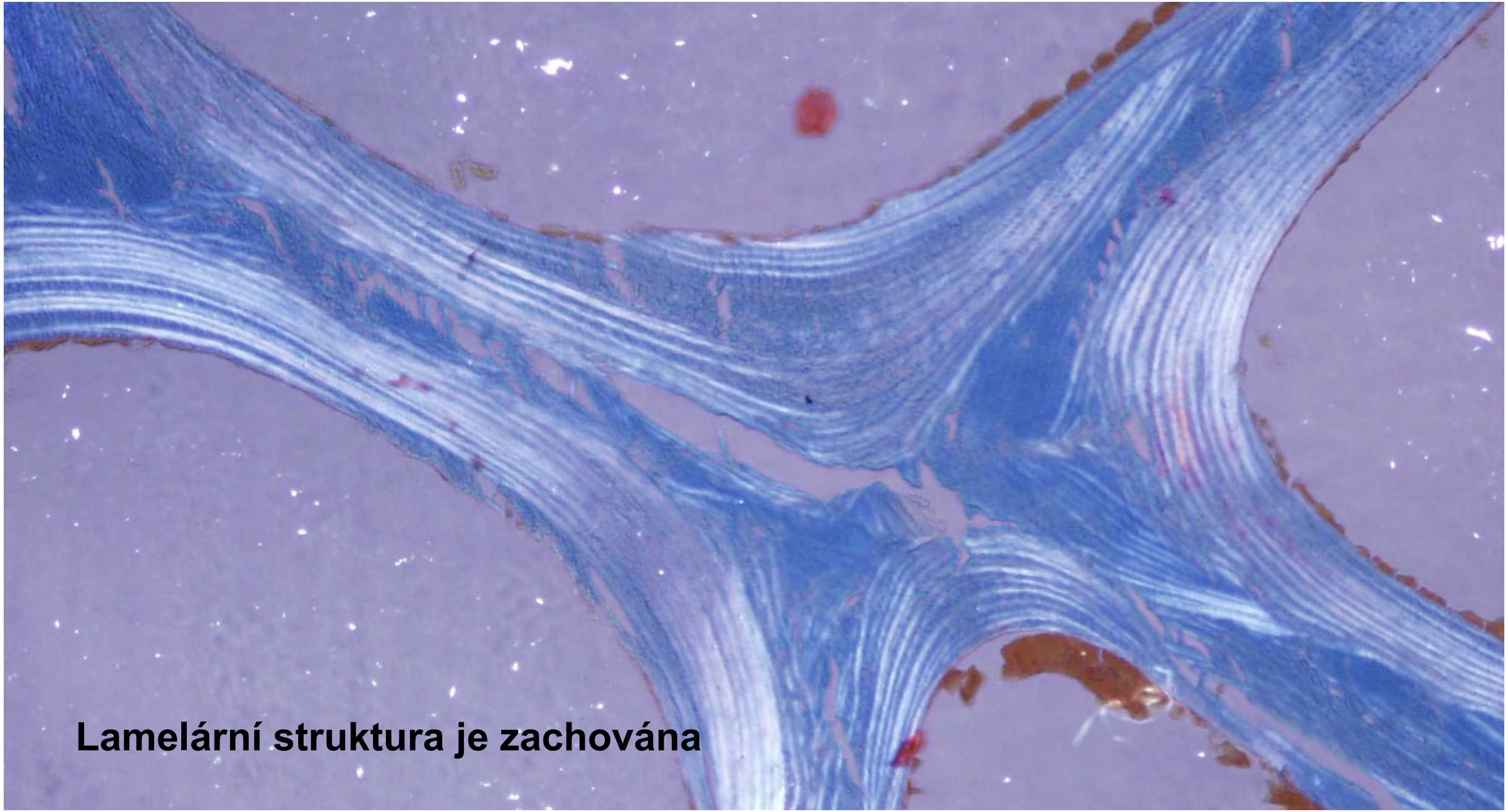
Lamelární struktura je zachována

Mineralizace kosti je zachována-impregnace dle Kossy

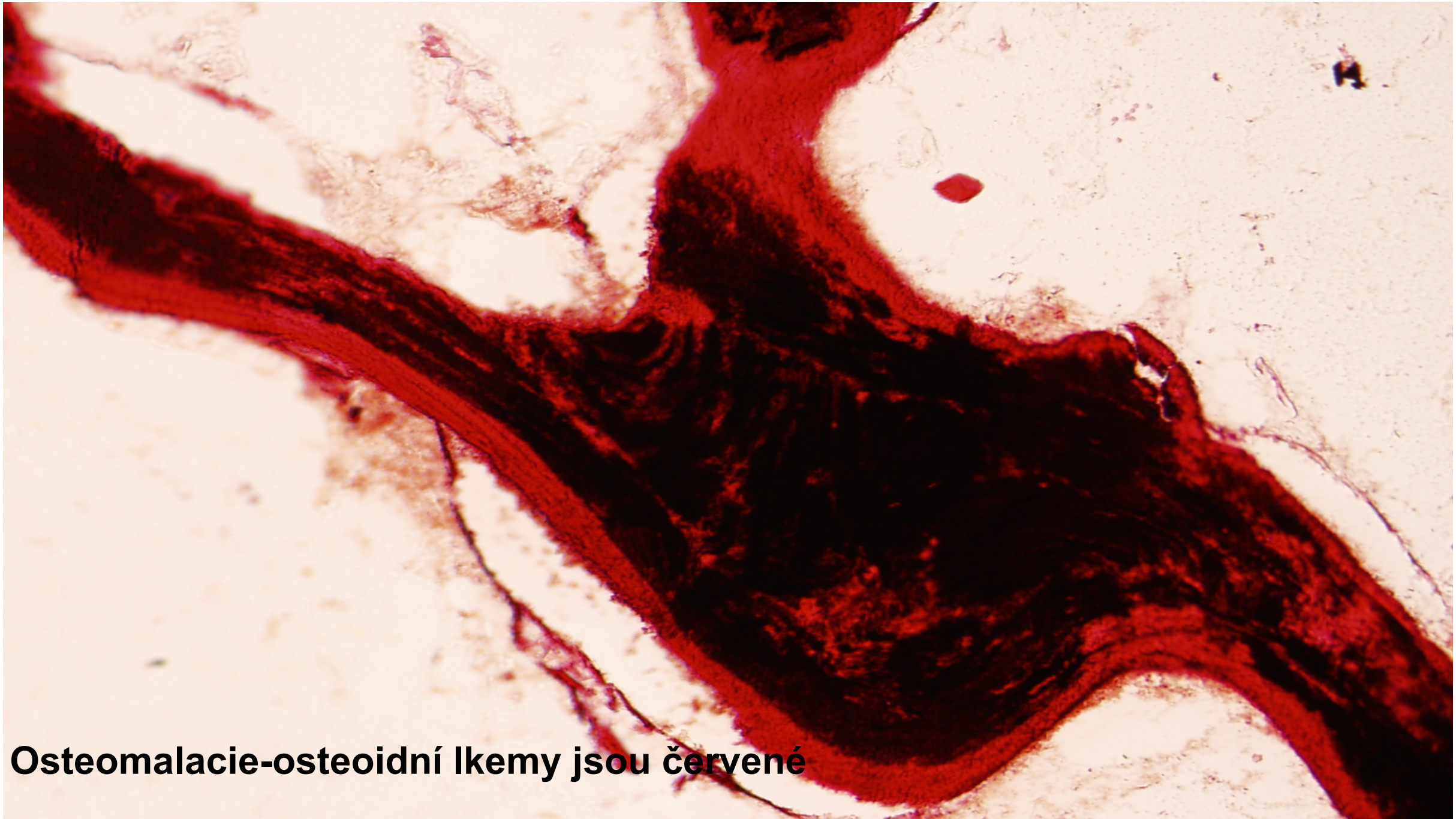

Osteomalacie-osteoidní lkemy jsou červené

Kosterní ostatky z půdních hrobů (4800BC)

- **Kompletní narušení základní struktury pánevní kosti**
- **Chybí osteony, cementové linie a lamelární úprava**
- **Mnohočetné prázdné prostory tzv. póry v trámcích**
- **Redukce kolagenních vláken**

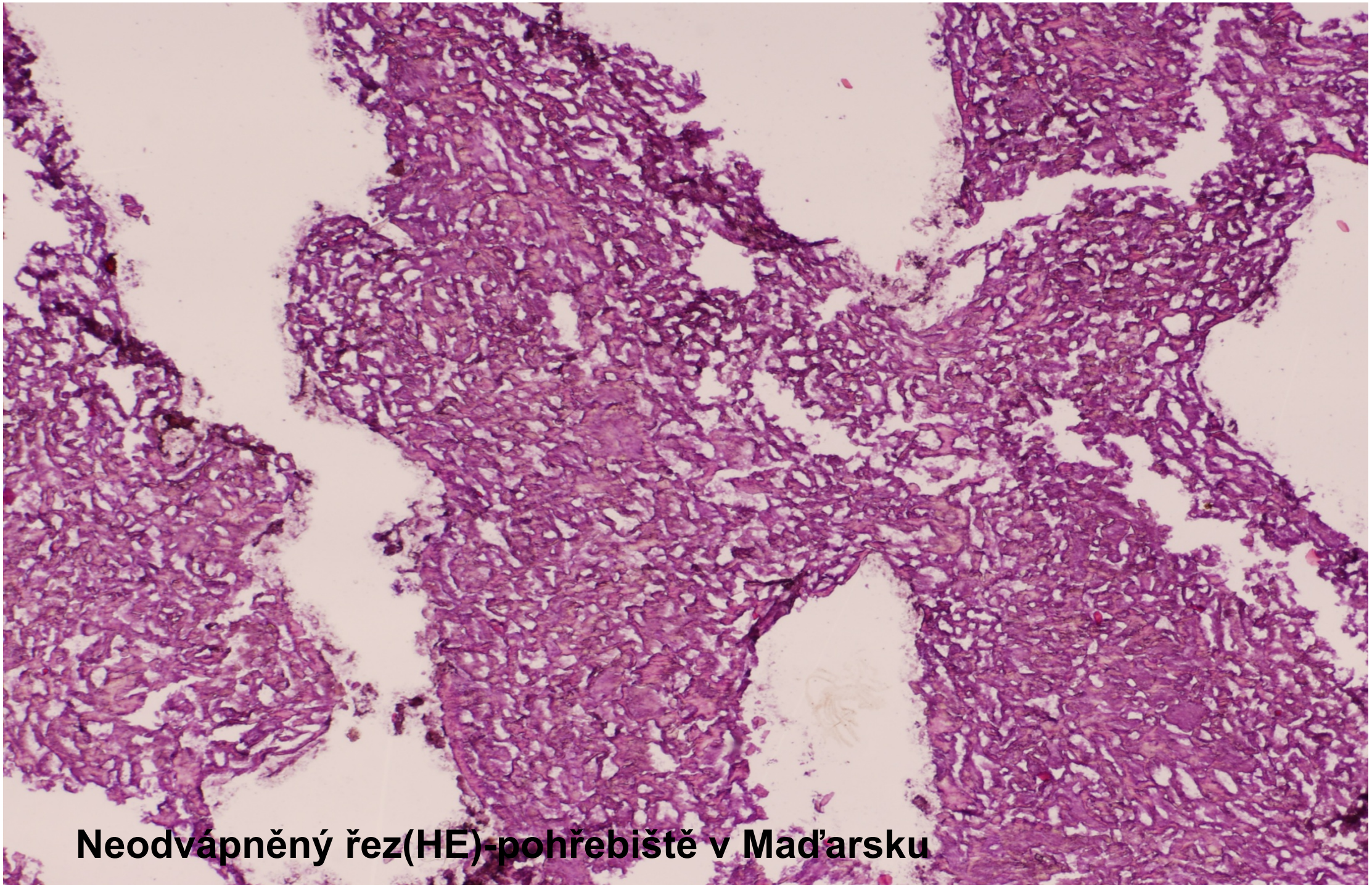

Neodvápněný řez(HE)-pohřebiště v Maďarsku

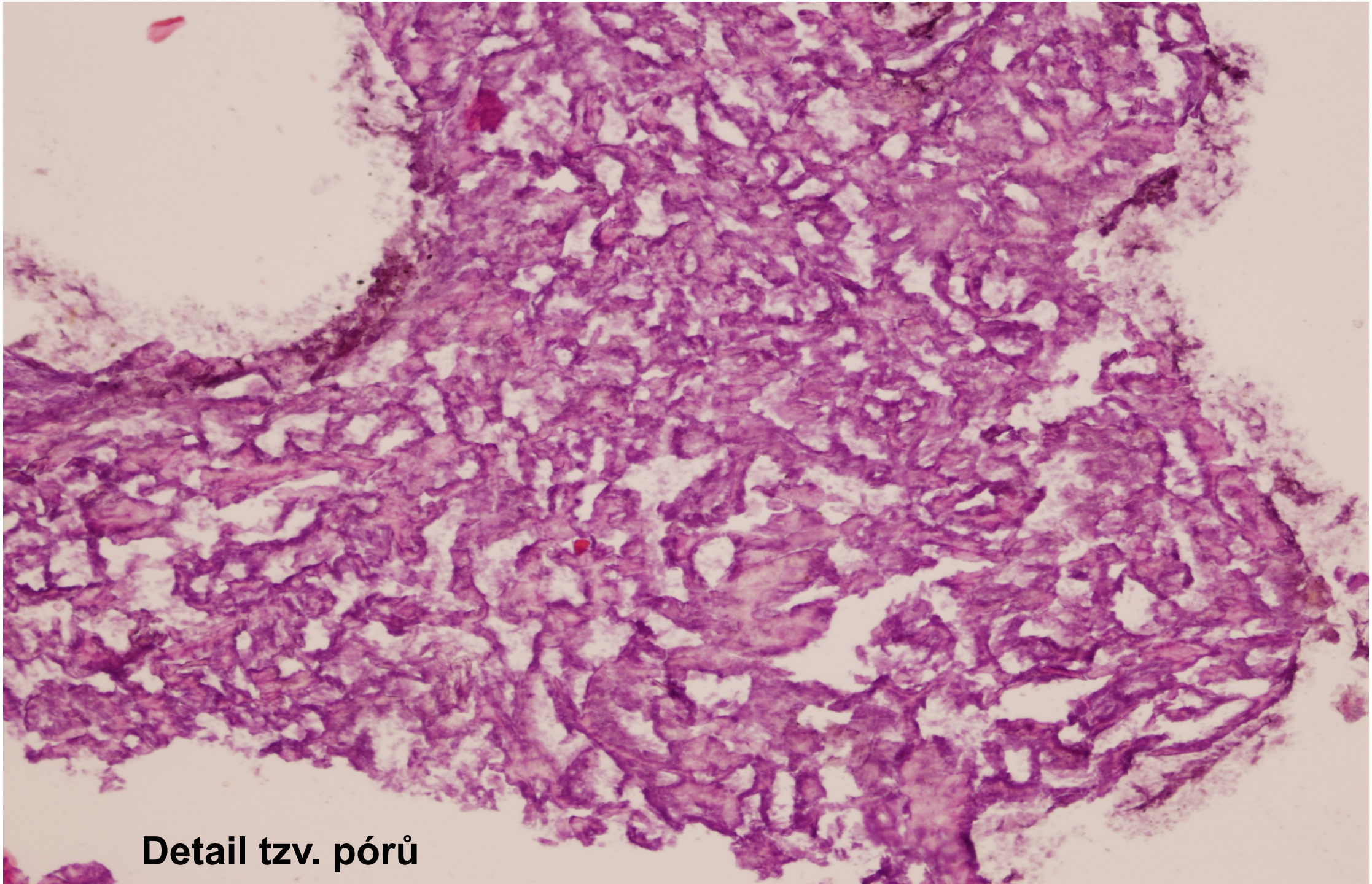
Detail tzv. pórů

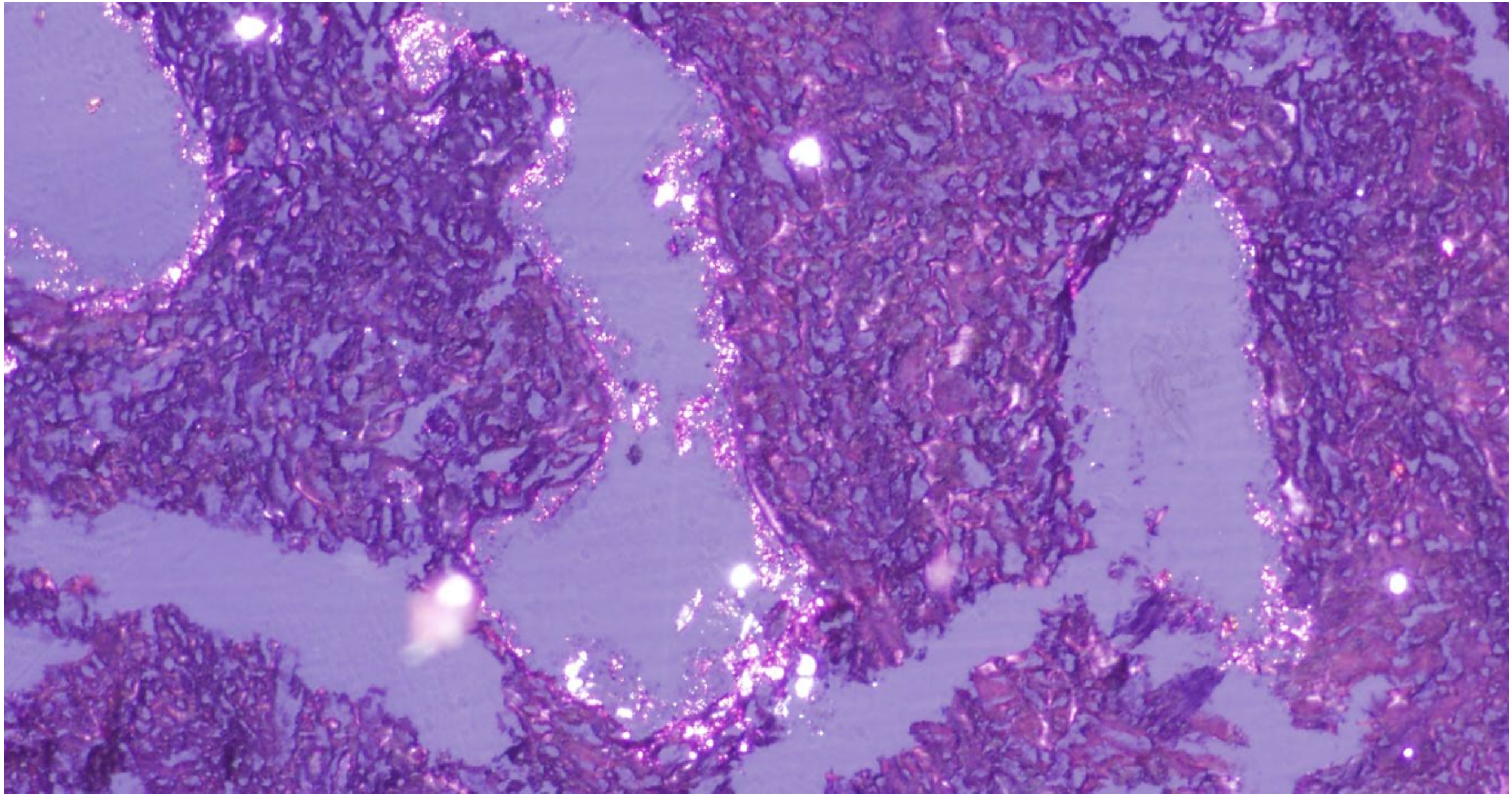

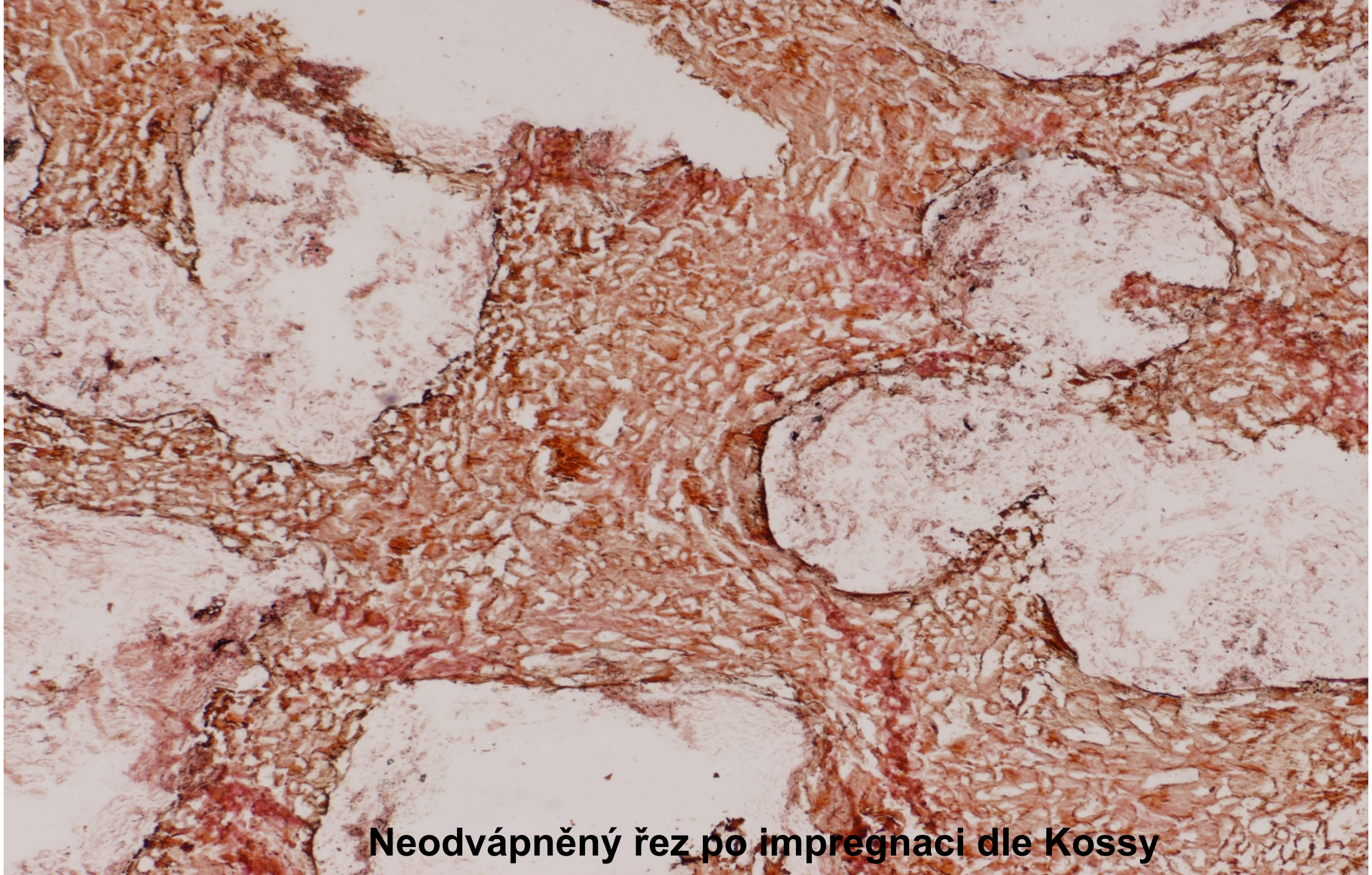

Neodvápněný řez po impregnaci dle Kossy

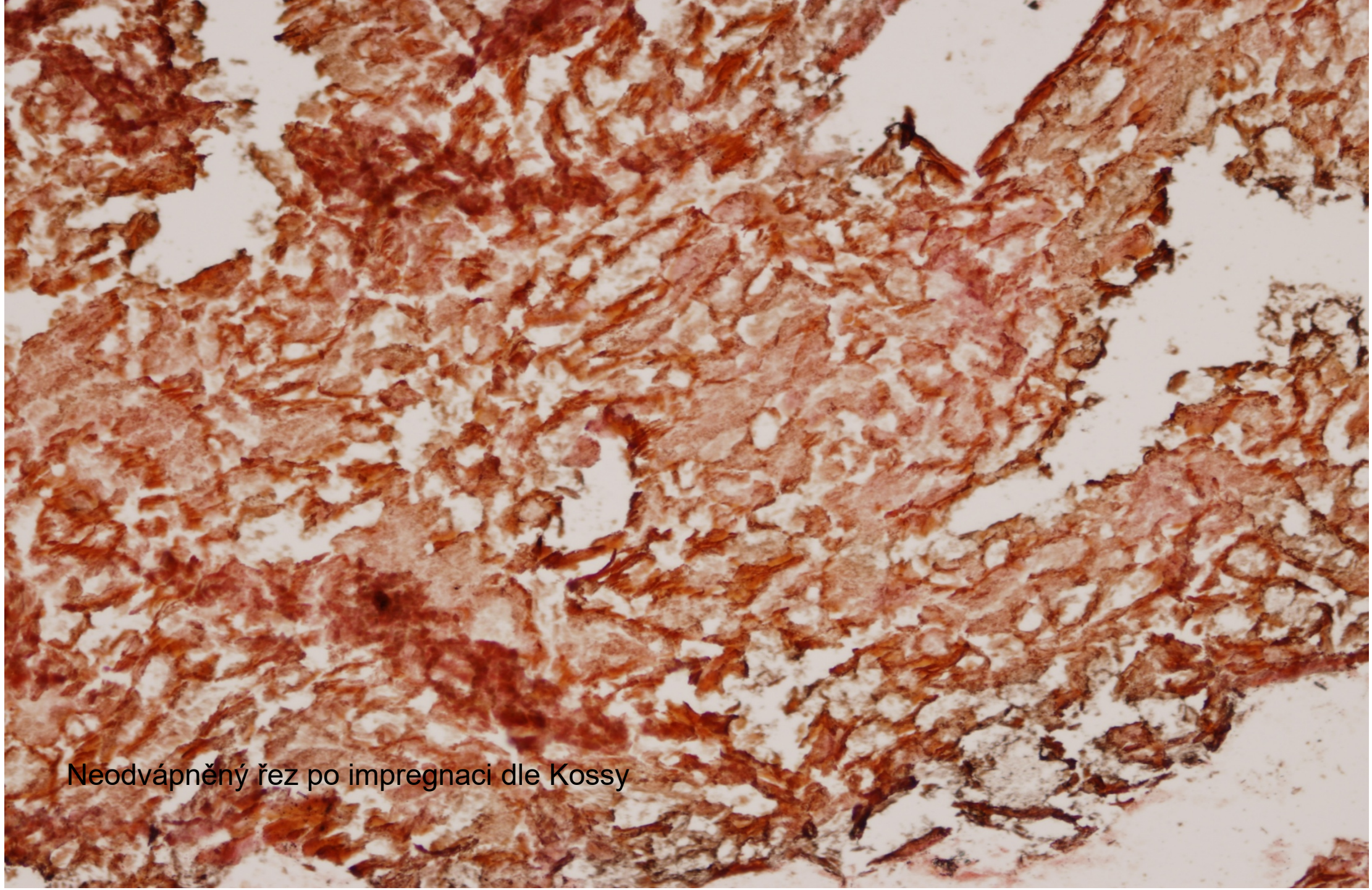

Neodvápněný řez po impregnaci dle Kossy

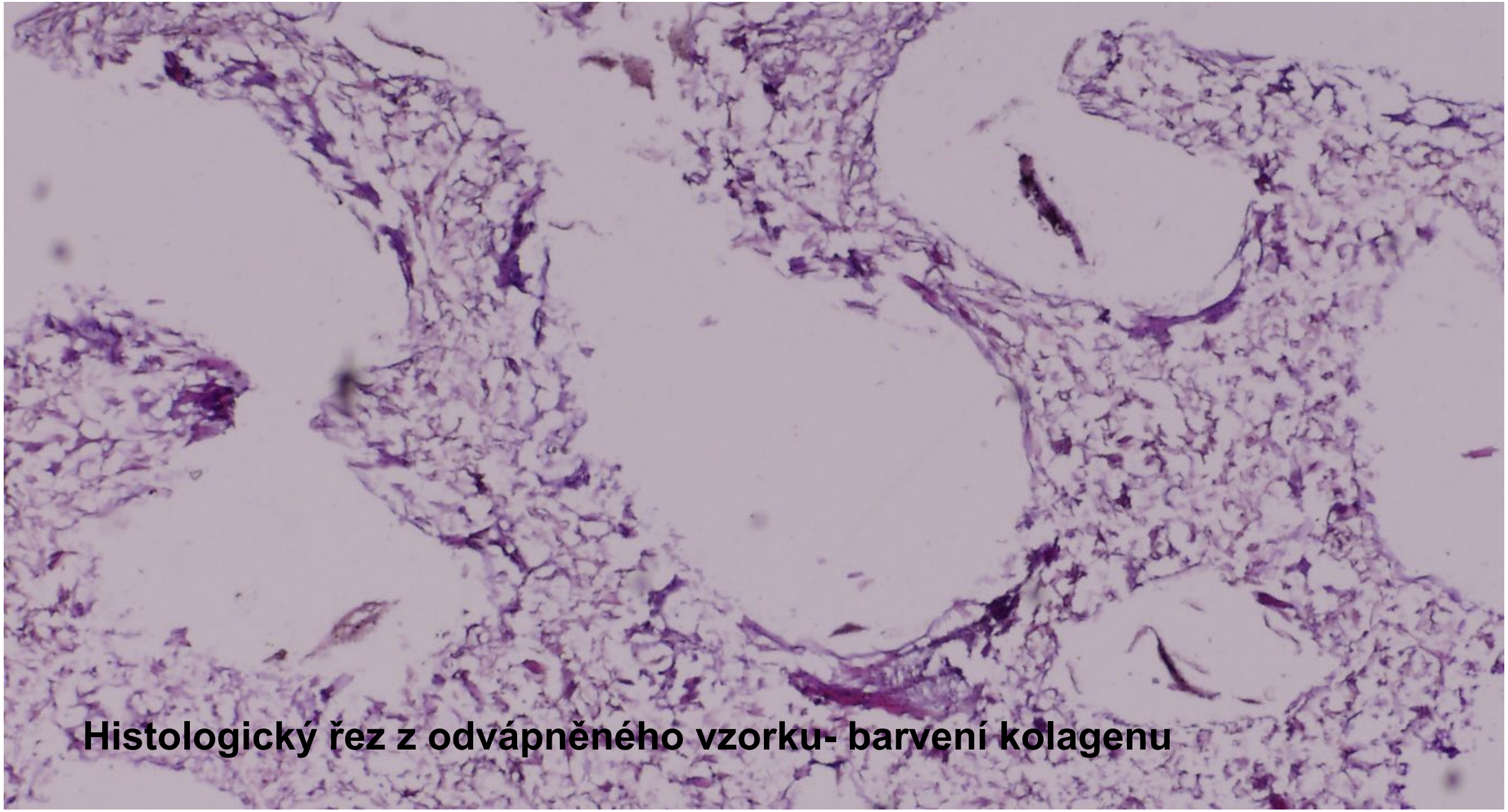

Histologický řez z odvápněného vzorku- barvení kolagenu

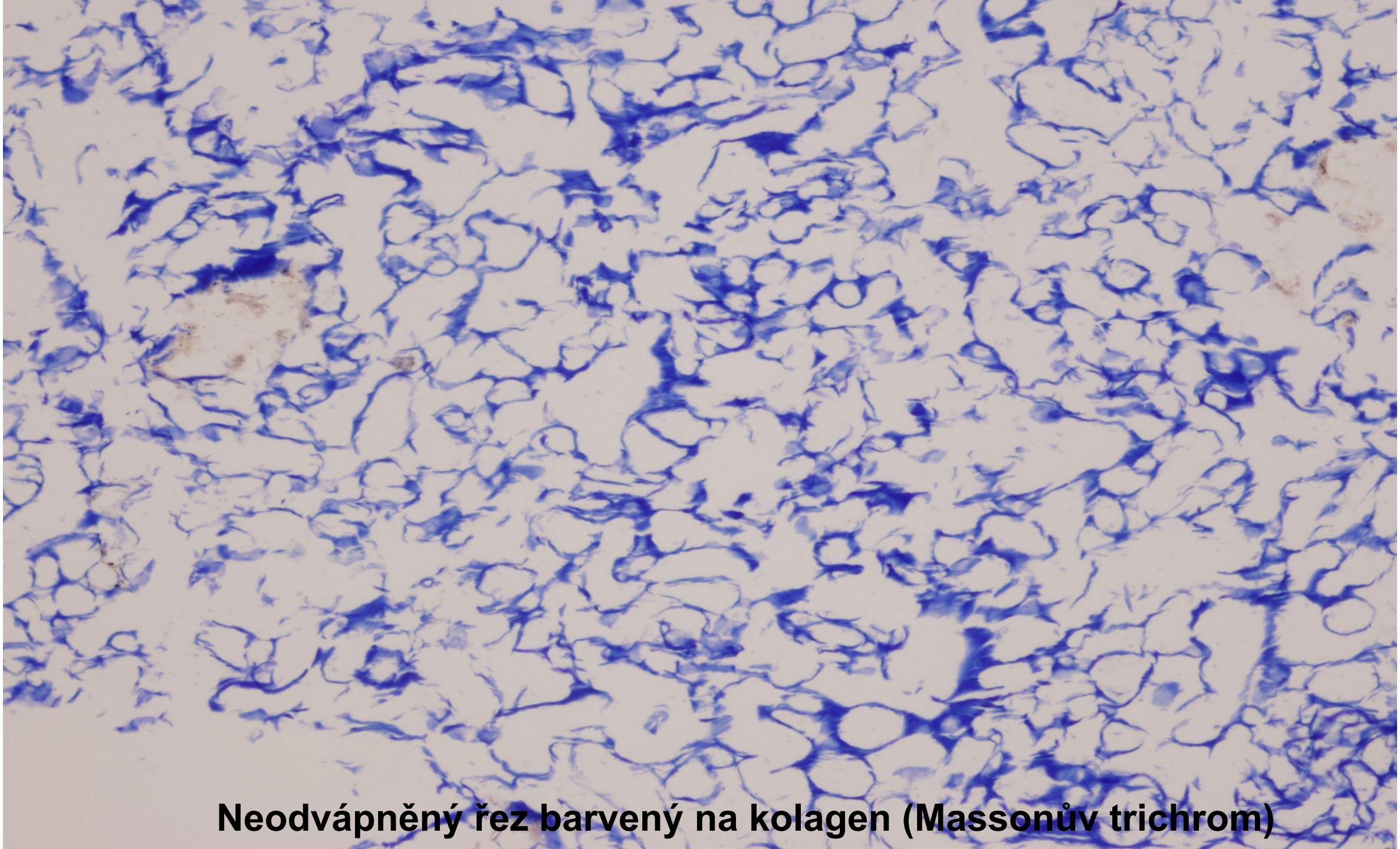

Neodvápněný řez barvený na kolagen (Massonův trichrom)

Mechanizmy deteriorace archeologických kostí
(Turner-Walker et al.2002, Jellinghaus et al. 2018)

- **Vliv bakterií, které tvoří kolagenázy degradující organickou matrix kostí**
- **Kyselé metabolity bakterií rozpustí a rekrystalizují hydroxyapatit**
- **Vede to k demineralizaci kostní tkáně a k její přestavbě**
- **Bakterie a plísně vytvoří tunely a tzv. póry (porozita)**

Závěr

- **Poprvé byly porovnány nálezy v pánevních kostech uložených v různých podmínkách**
- **Histologické vyšetření archeologických kostí poskytuje informace o stupni postmortálního poškození**
- **Hedges (2002) doporučil posuzování těchto diagenetických parametrů: Histologická integrita, porozita, obsah kolagenu a krystalinika**
- **Poškození archeologických kostí závisí na podmínkách a charakteru pohřbu**
- **Kostry z komorových hrobů mají obvykle dobře zachovanou mikrostrukturu**

Závěr

- Můžeme potvrdit následující:
- Posmrtné změny mohou kompletně změnit architekturu kostí
- Tzv. porosita nebyla nikdy pozorována u žádné kostní choroby
- Při pokročilých změnách je diagnostická potence histologického vyšetření omezená
- Znalost diagenetických změn je důležitá z těchto důvodů

  mohou zastřít patologická změny vzniklé intravitálně

  nebo mohou simulovat patologické intravitální změny

Děkuji za pozornost

Ctibor Povýšil,
Institute of Pathology, 1st Medical Faculty and General Faculty Hospital, Charles University

The supposed mechanism of bone deterioration (Turner-Walker et al. 2002, Jellinghaus et al. 2018)

- Bacterial infiltration plays essential role
- Bacterial collagenases degradete the organic matrix
- Microorganisms produce acidic metabolites causing dissolution and recrystallization of apatite
- Demineralisation of the bone tissue
- Tunnels and holes can be caused both the bacteria and fungal hyphae

- **Bone deterioration is the most extensive in bone embedded in soil**

Conclusion

- **We can confirm that:**
- The histological examination of archaeological bone inform well about the degree of microscopical post mortem destruction
- Diagenetic parameters recommended by Hedges(2002) are usefull- Histological integrity, porosity, collagen content, crystalinity
- Archaeological bone may show alteration of different intensity depending on the burial context
- Skeleton from chambered tombs had well preserved microstructure

Conclusion

- **We confirmed that:**
- Post mortem changes may completelly change bone architecture as we observed in bone tissue from Hungarian soil grave
- Similar changes were not observed in any pathological bone disorder
- **After such extensive changes the diagnostic potency of histology in ancient skeleton is limited**
- **The knowledge of such diagenetic changes is important-they may obscure pathological intra vitam changes**
- **On the other hand they may simulate some bone pathological disorders**

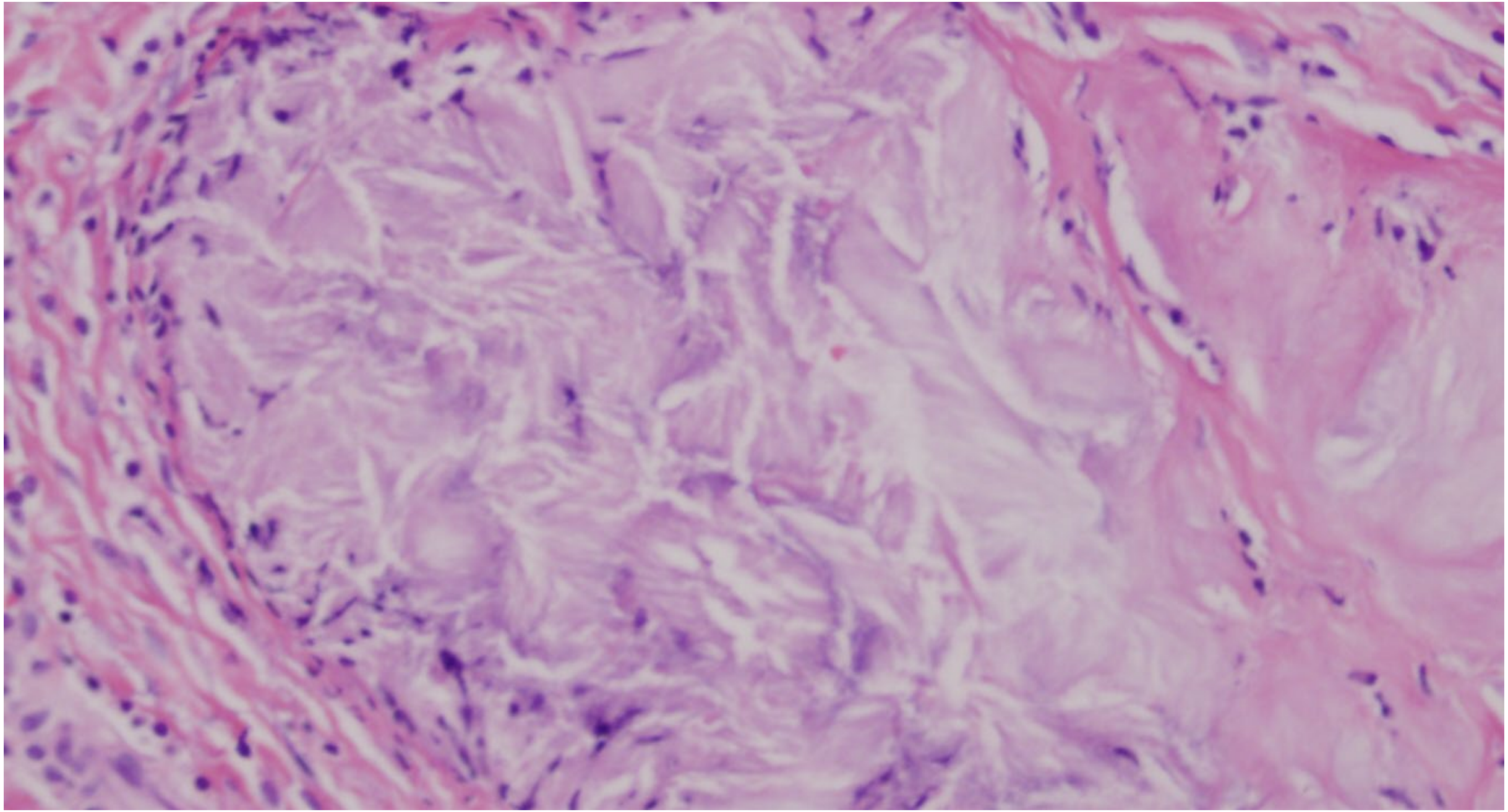

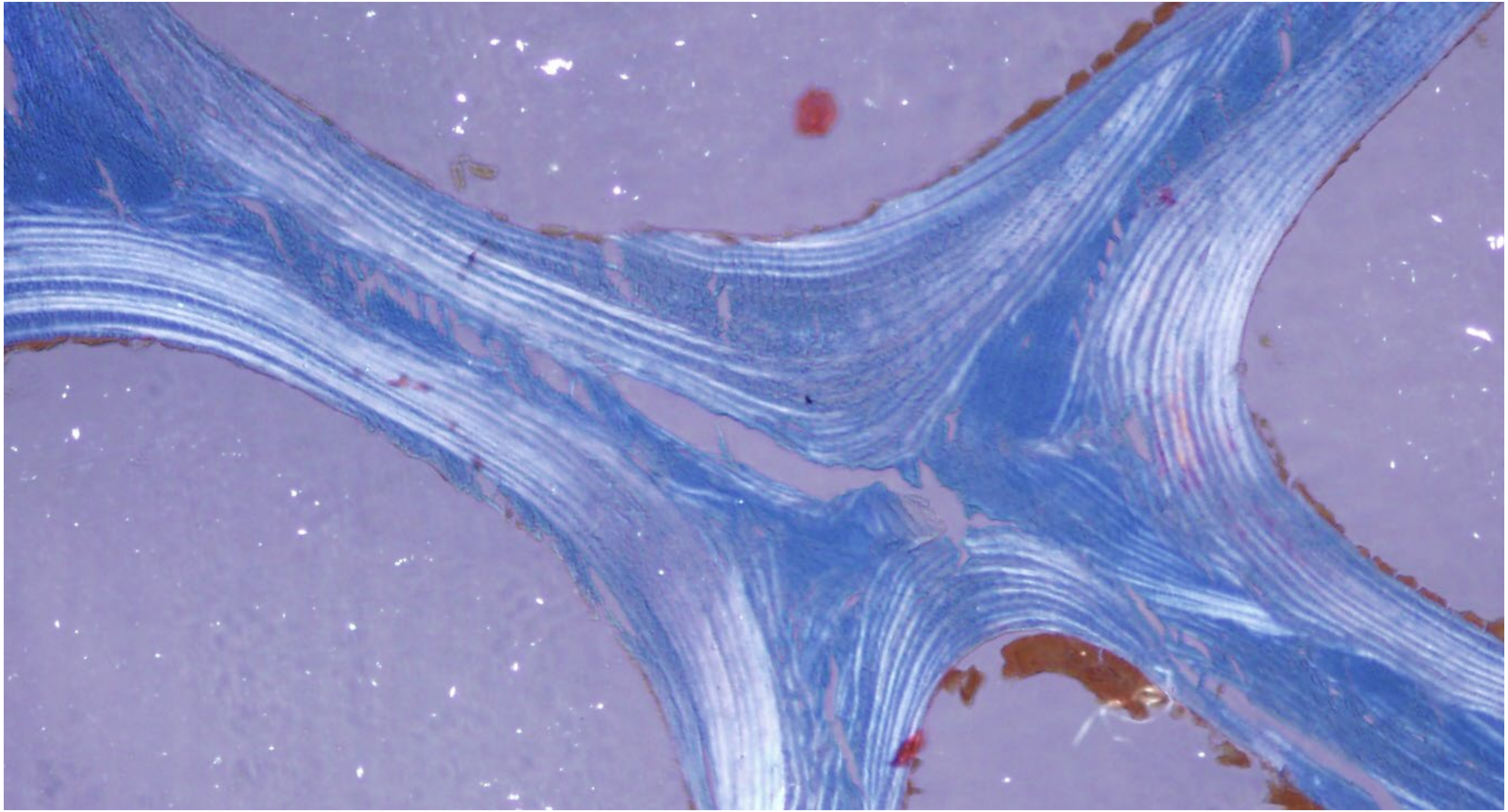

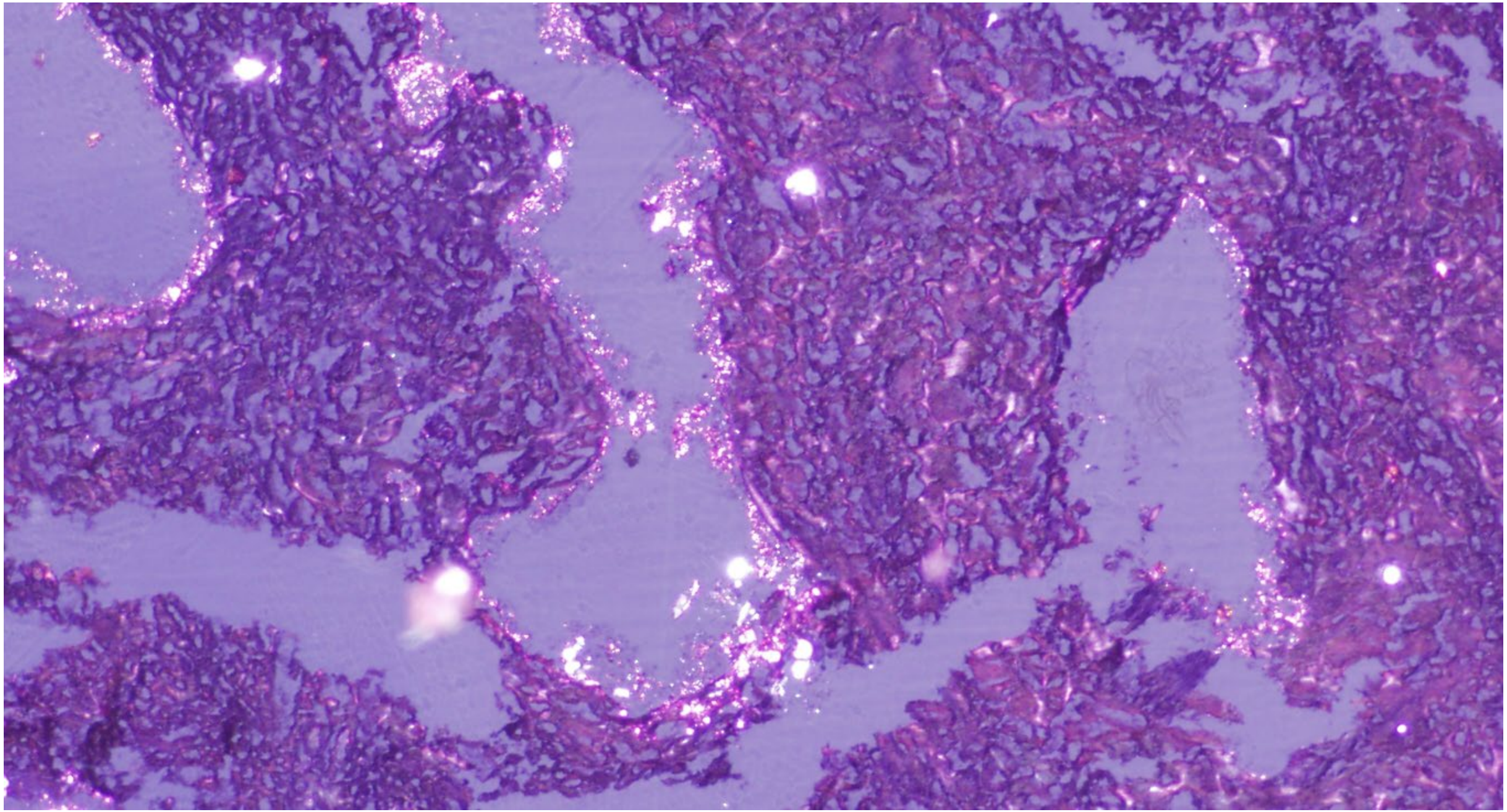

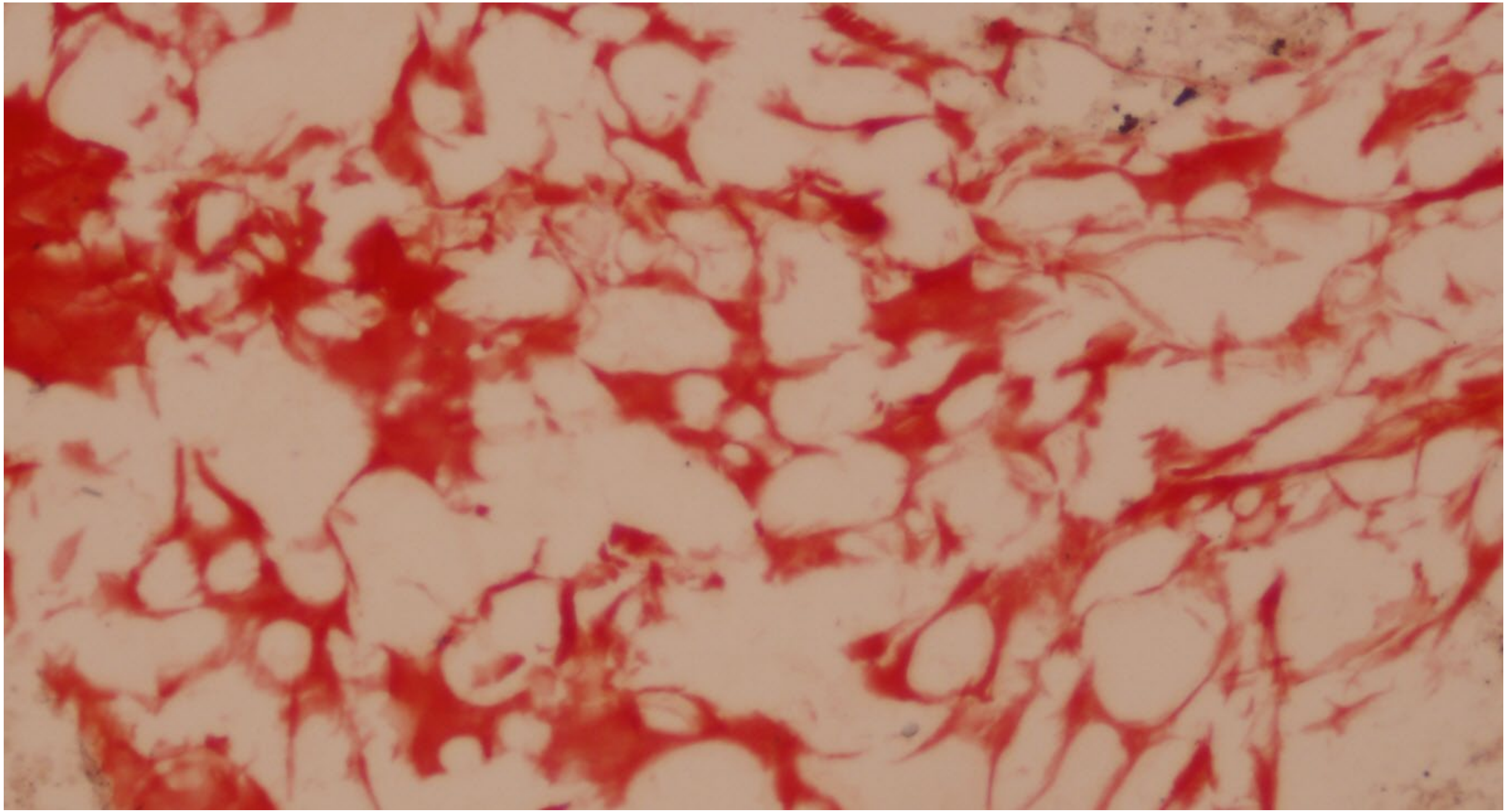

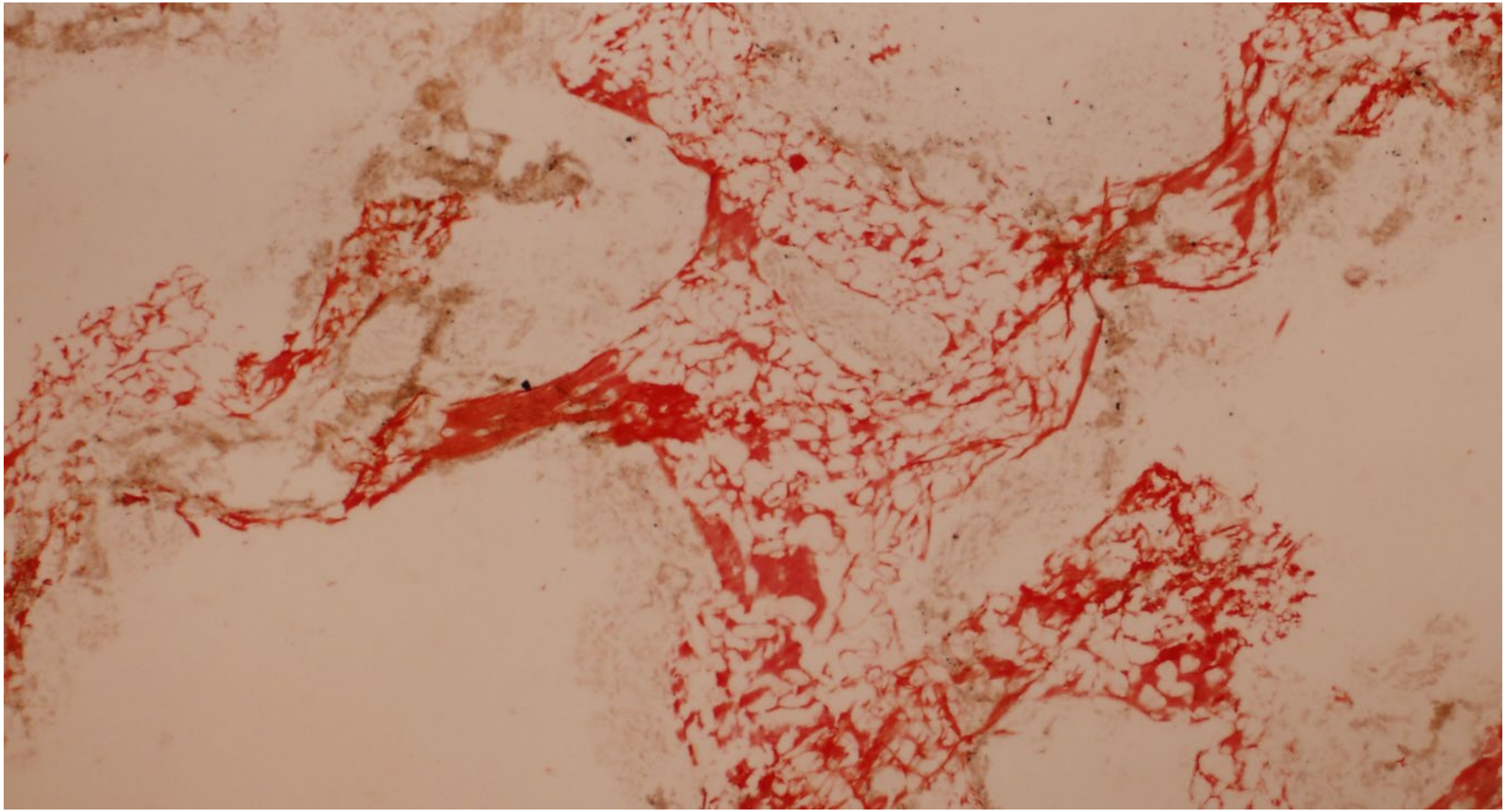

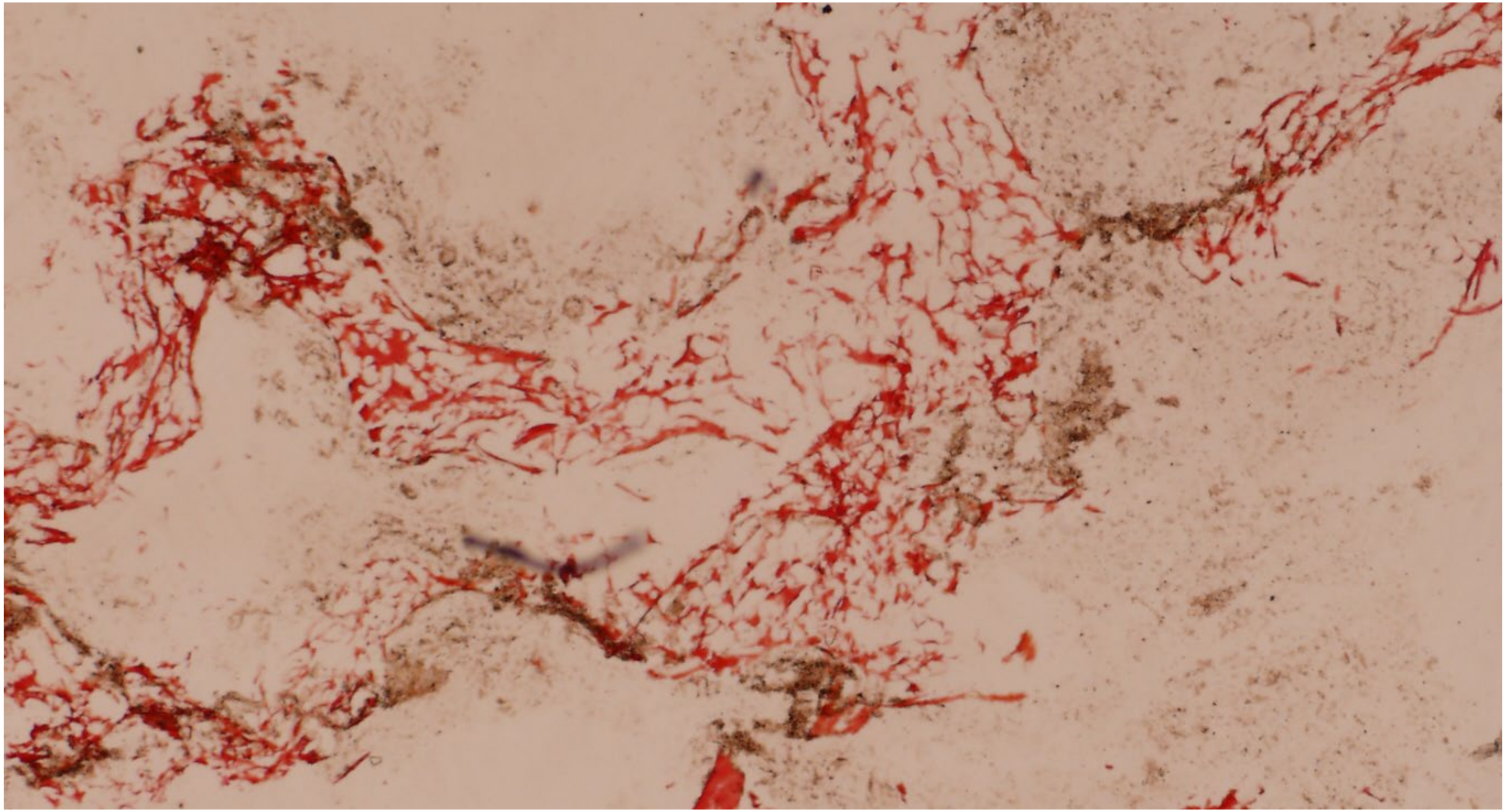

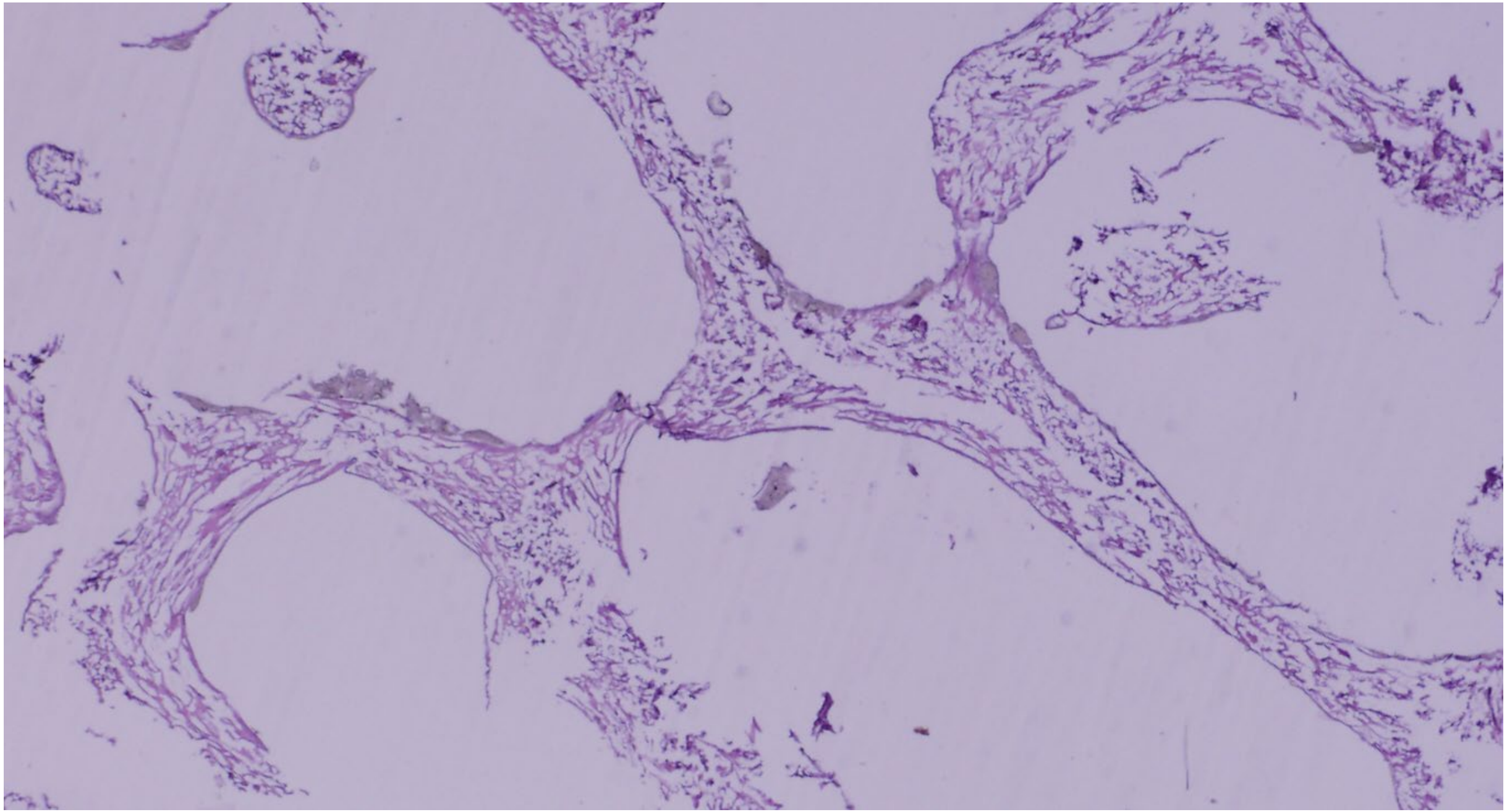

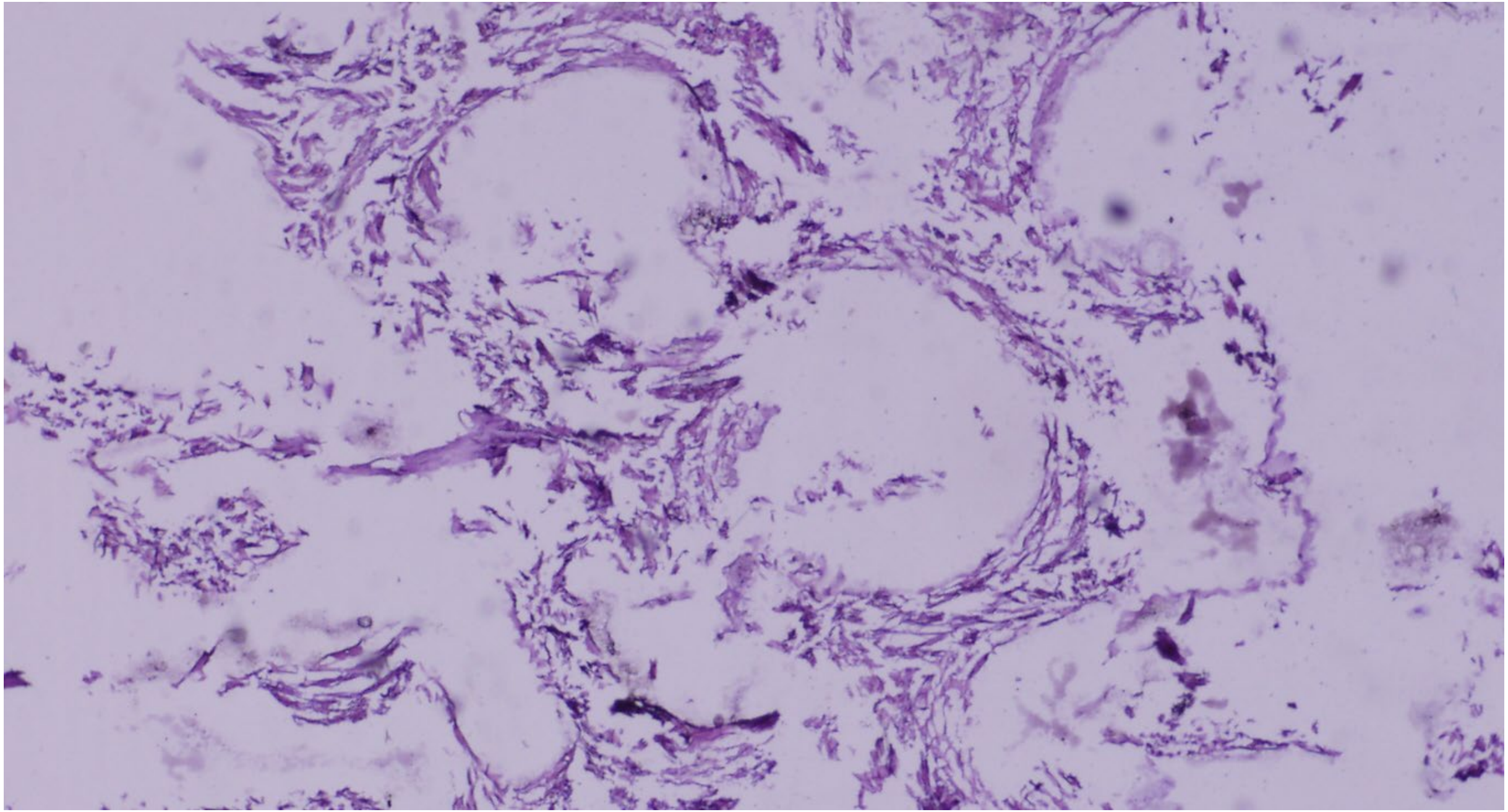

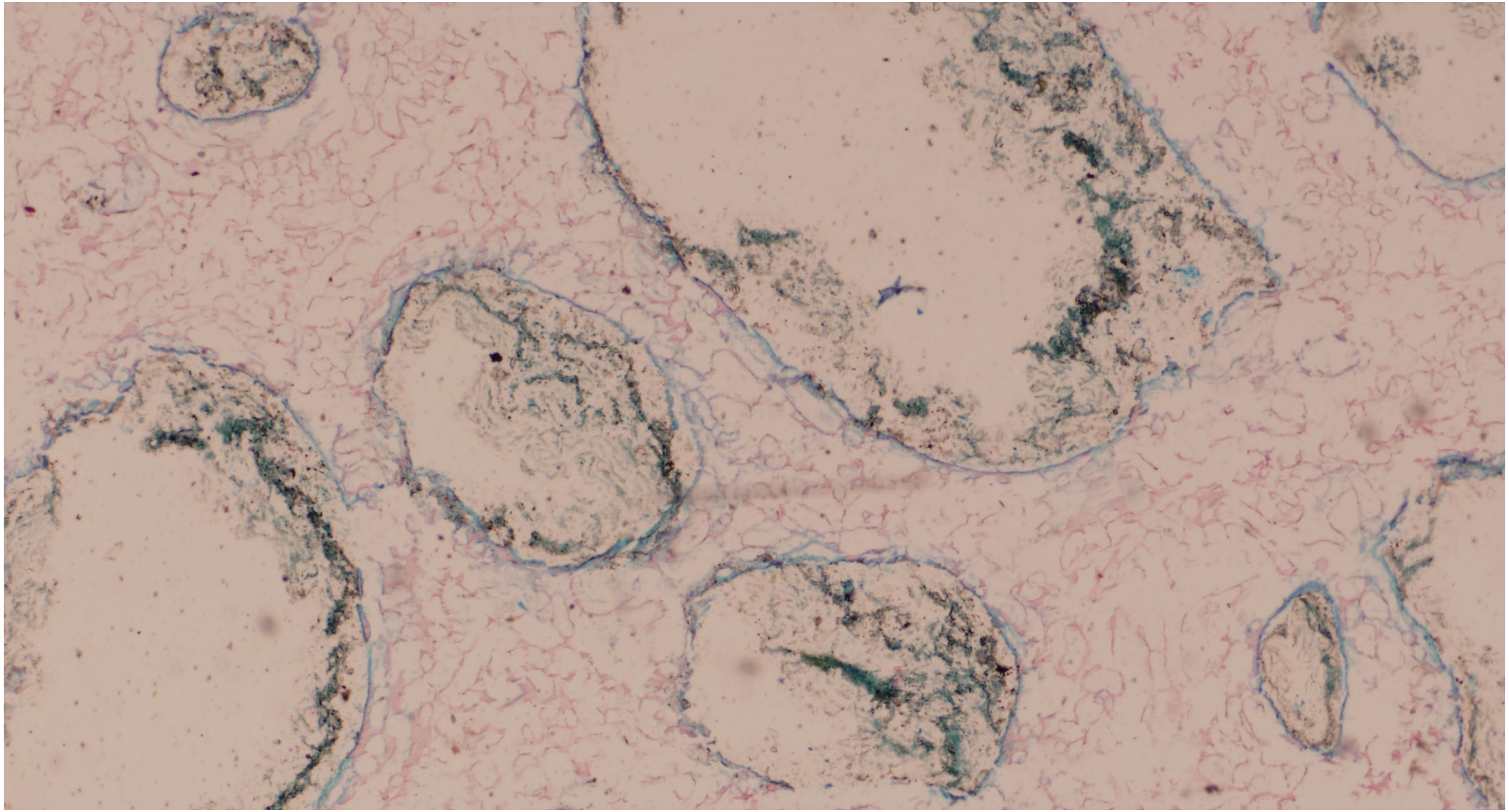

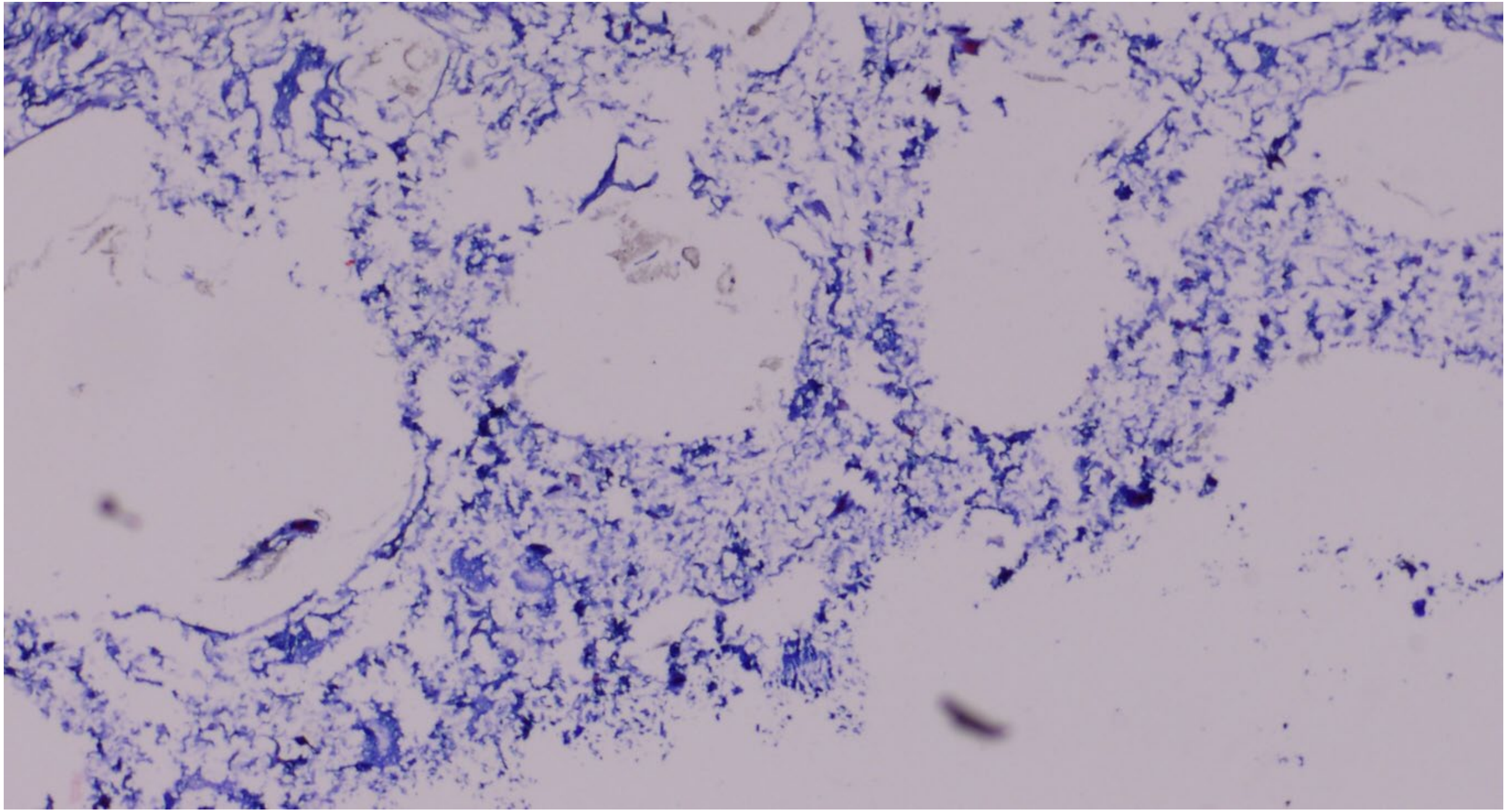

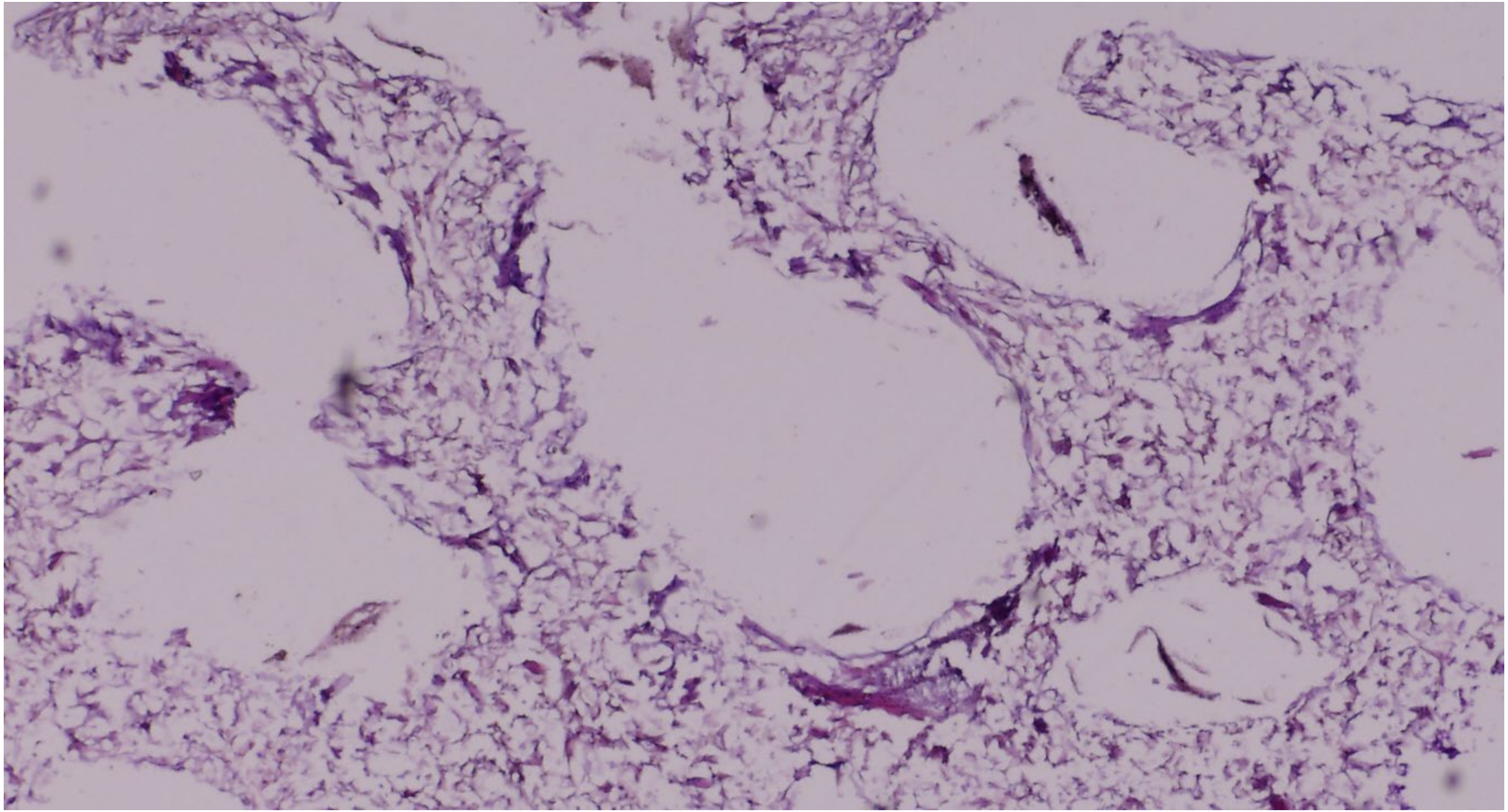

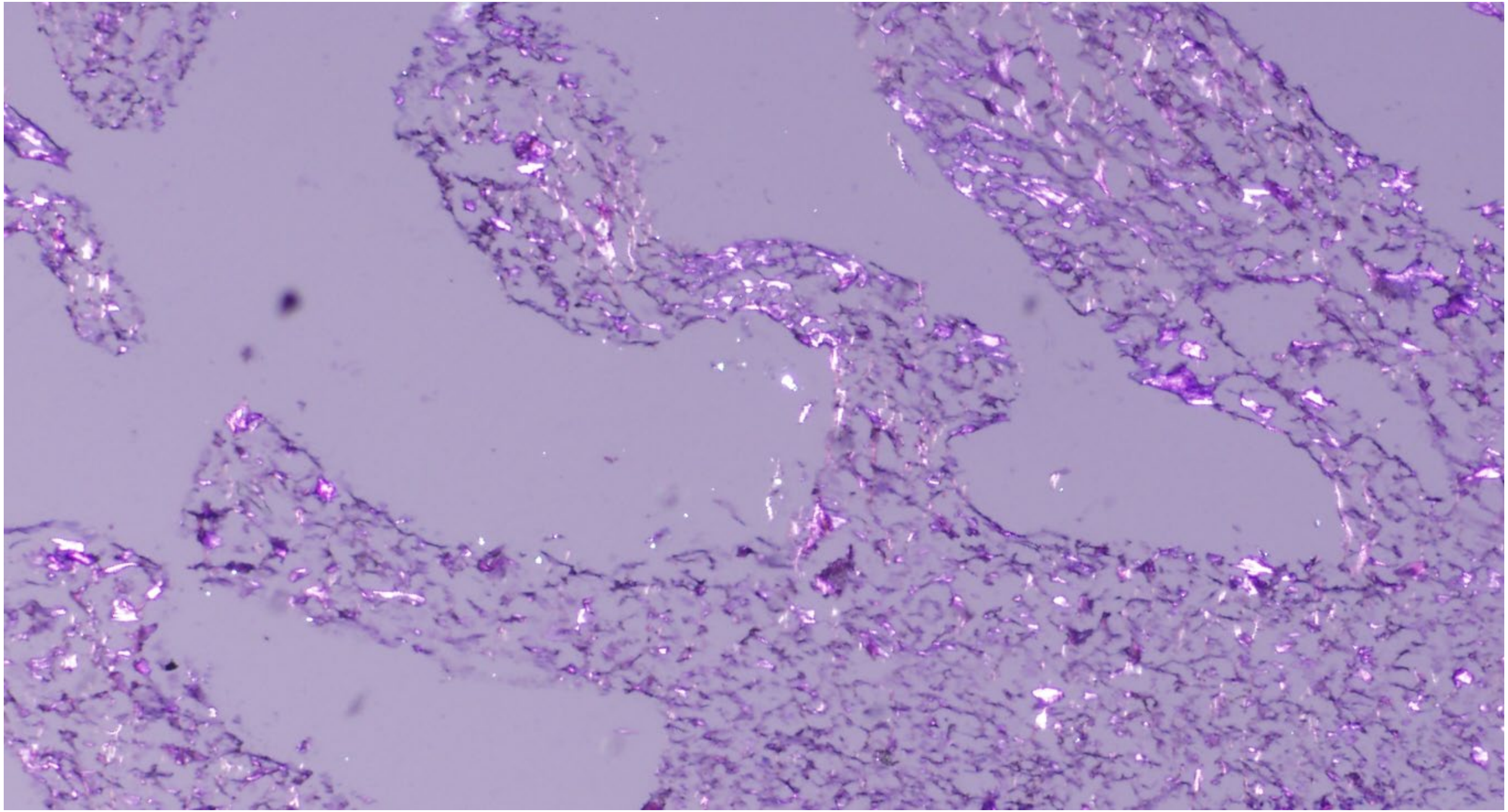

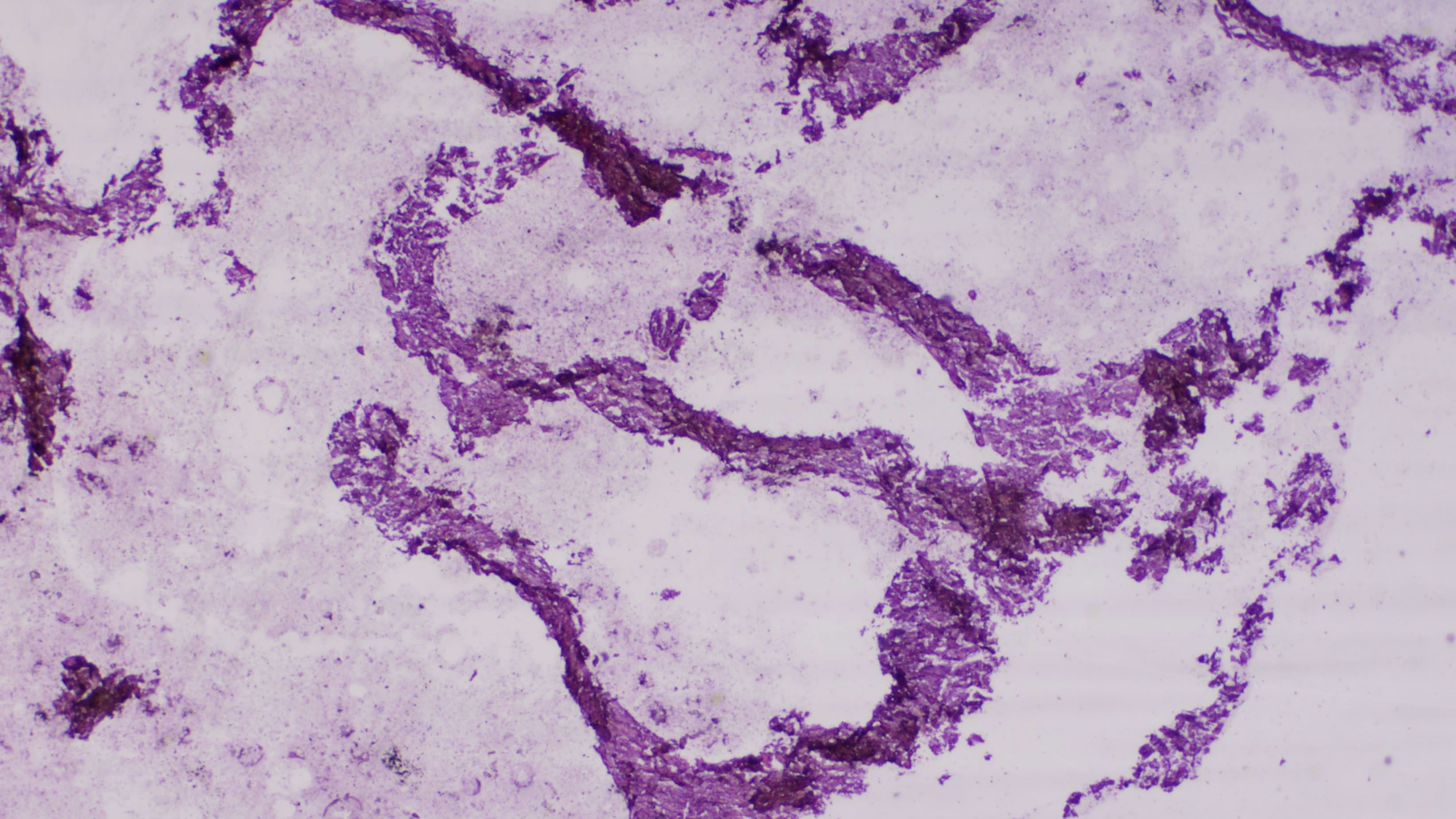

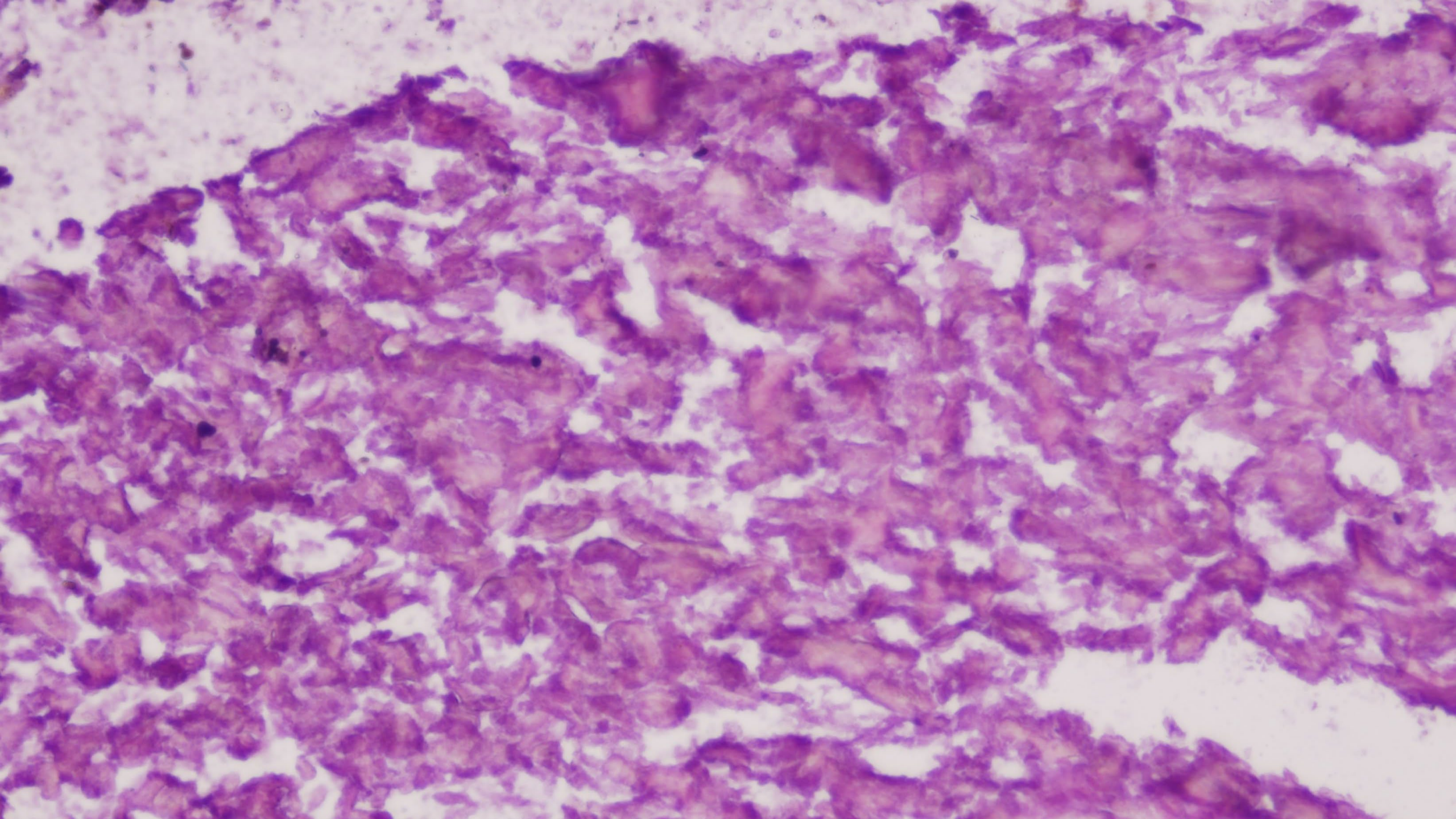

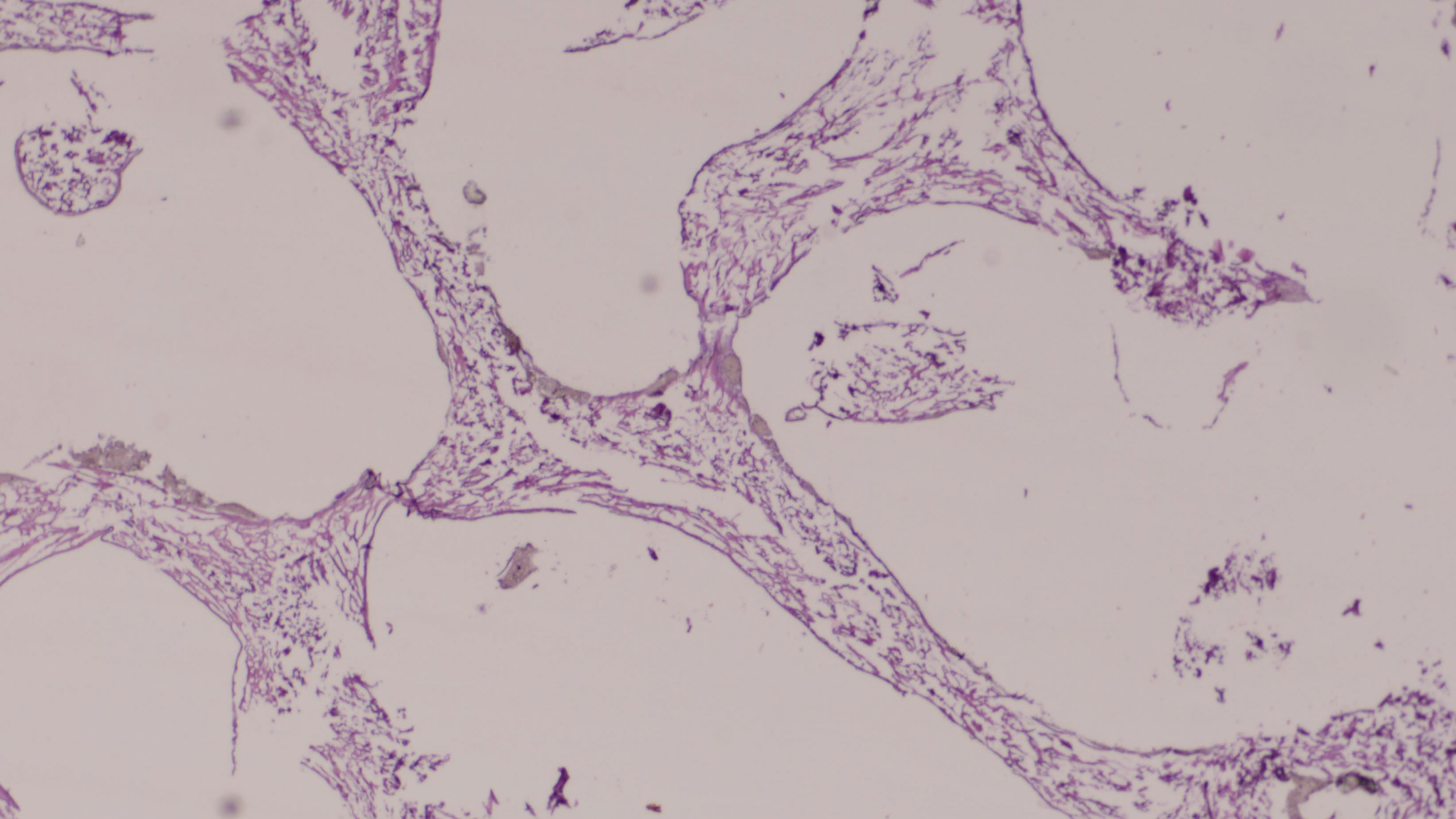

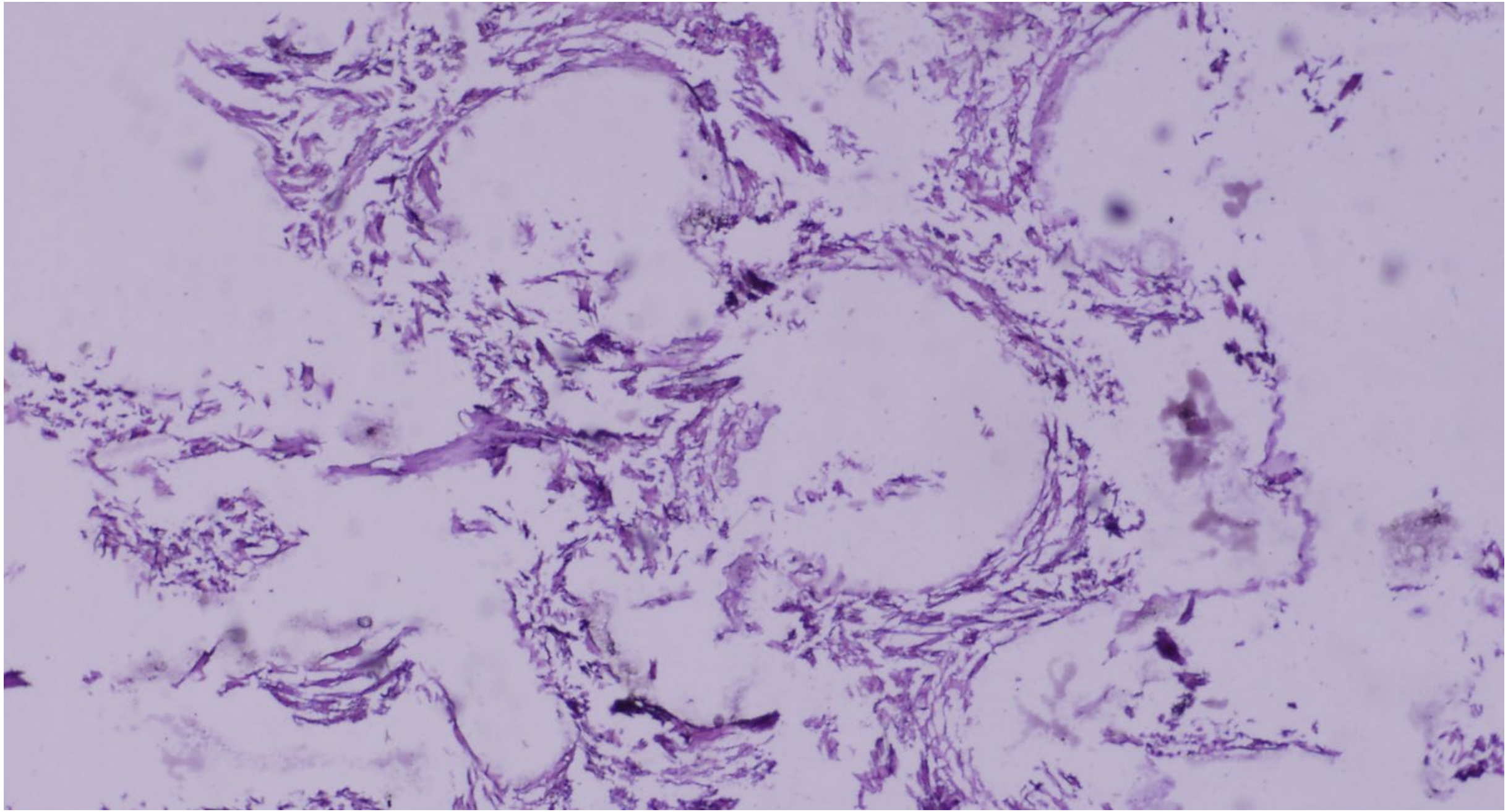

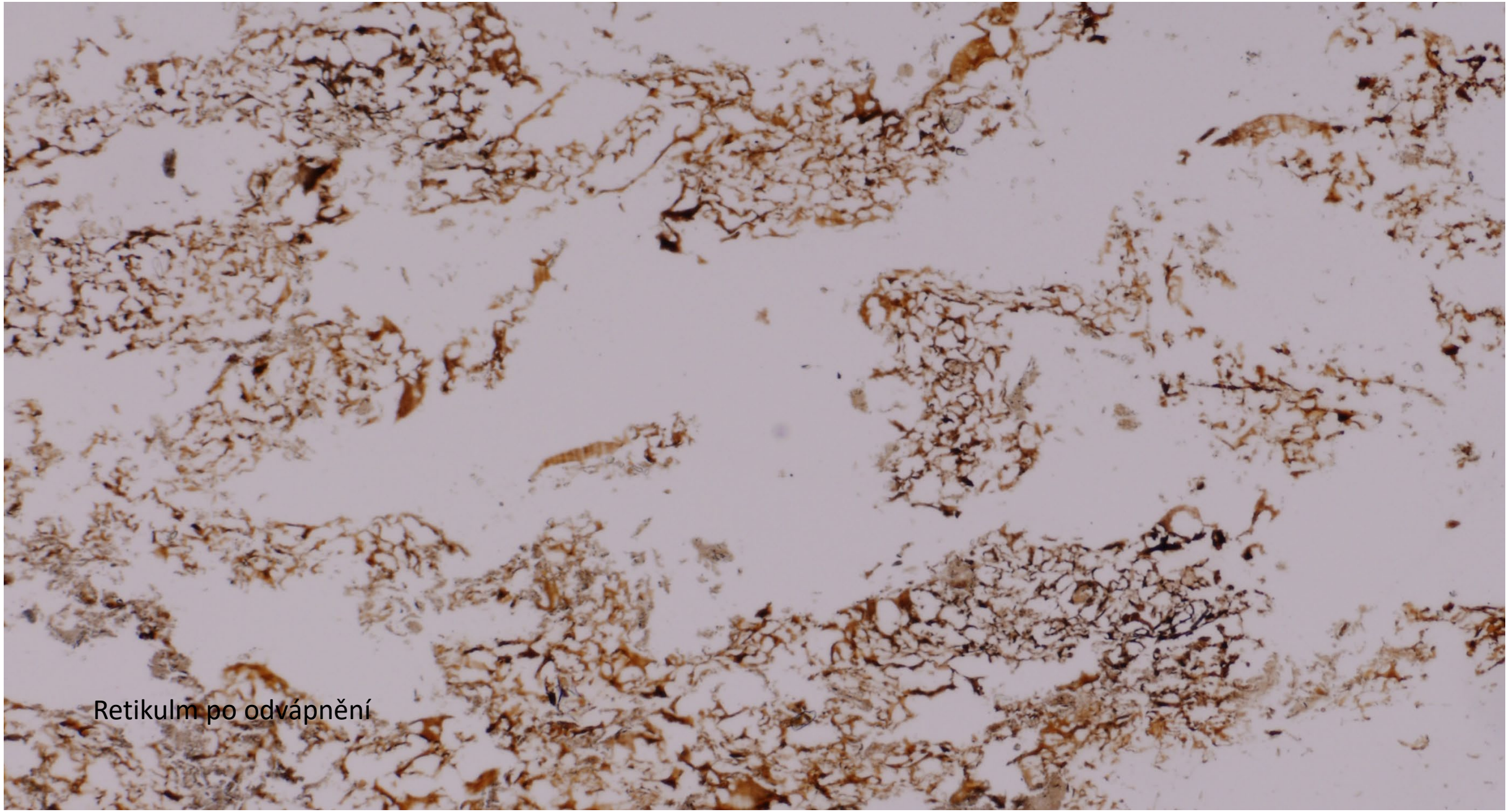

Retikulm po odvápnění

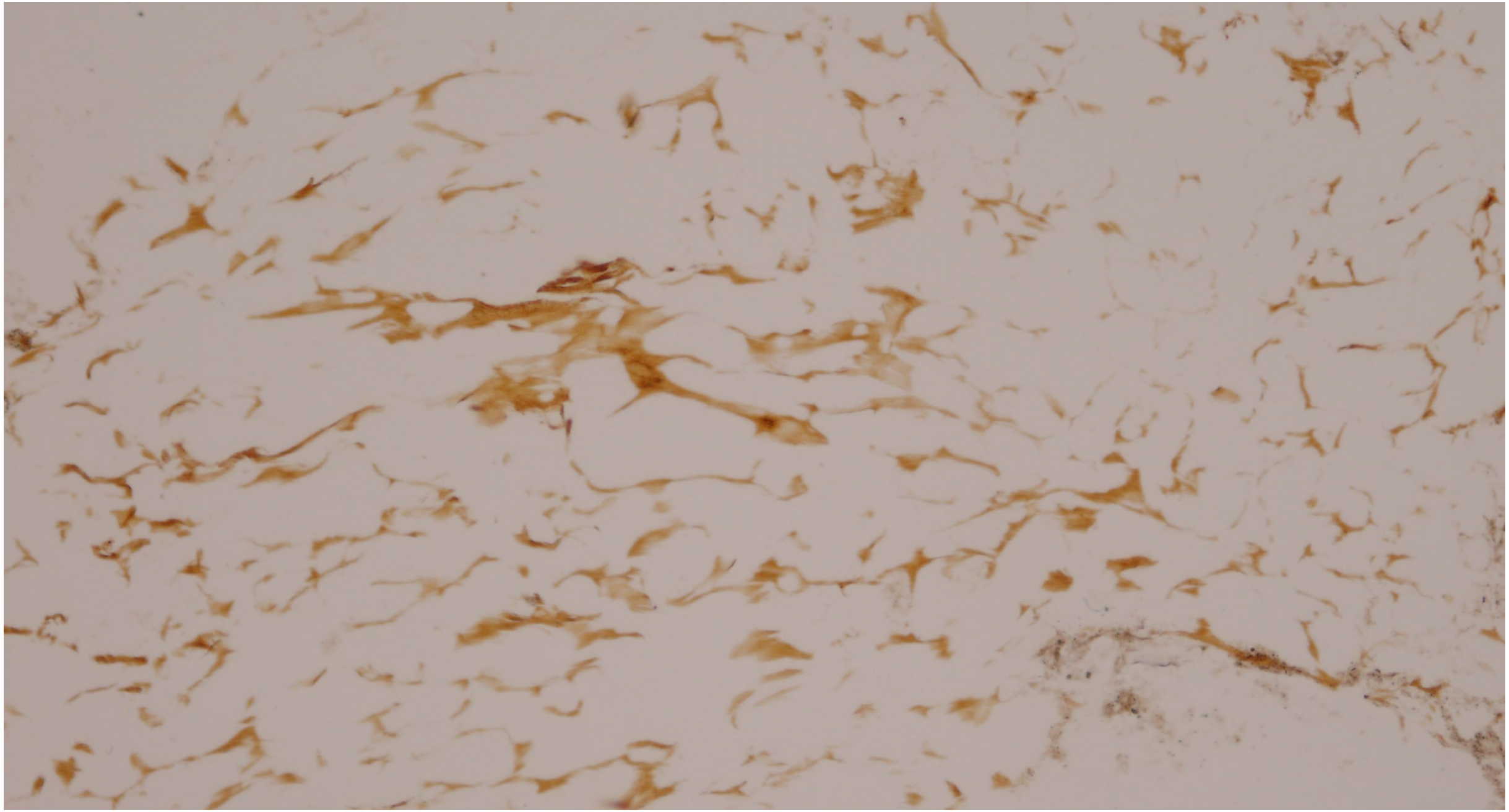

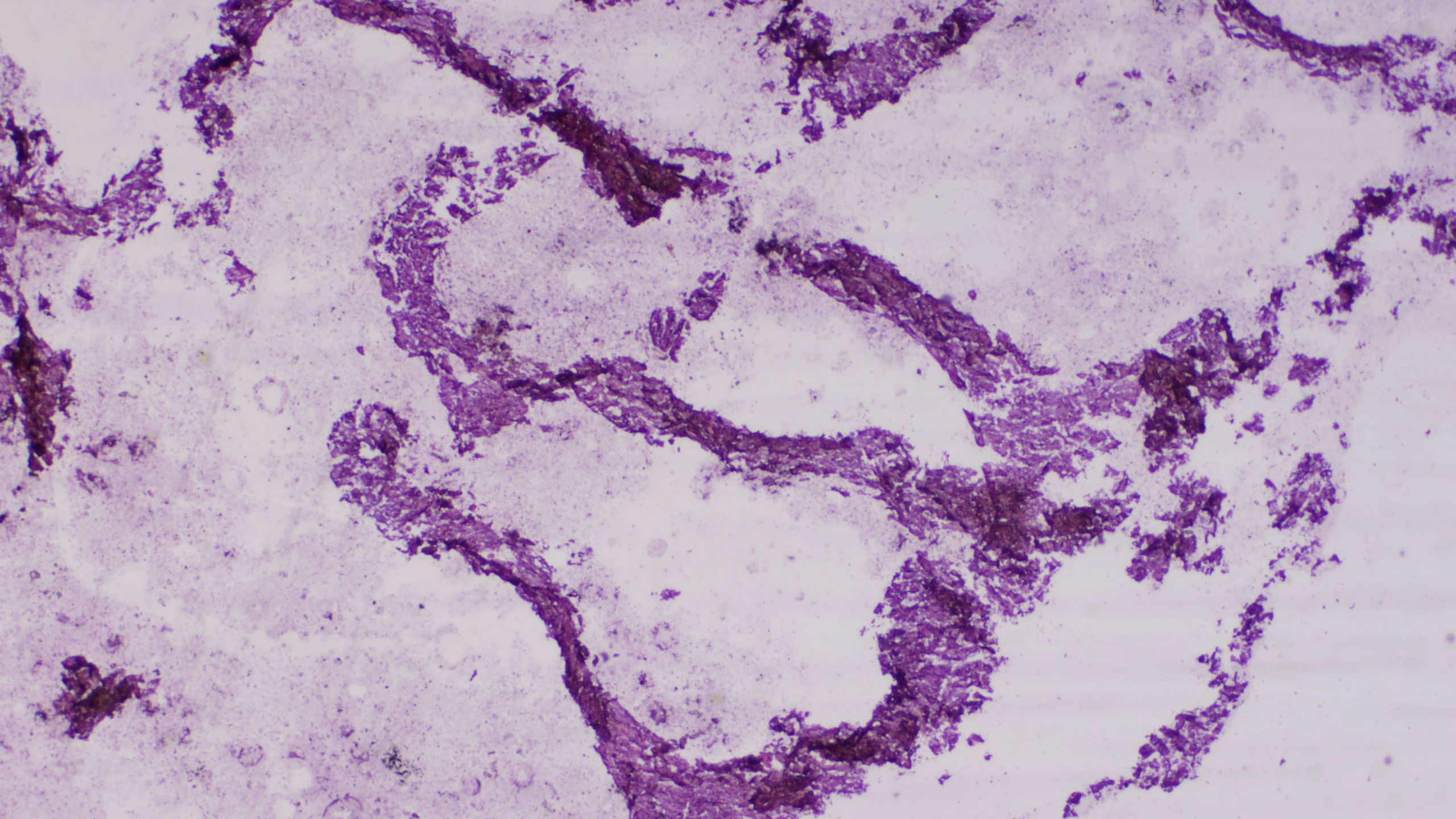

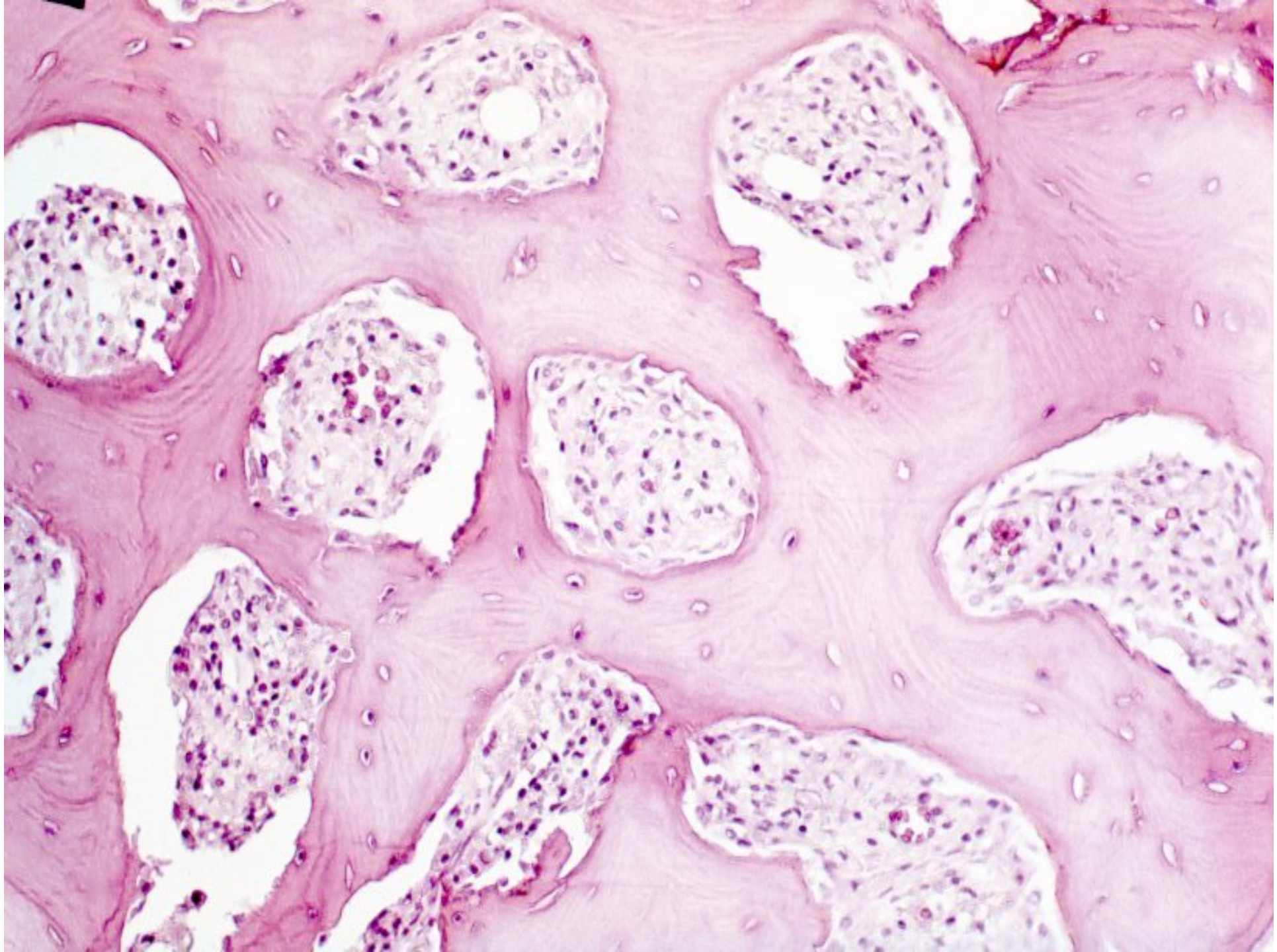

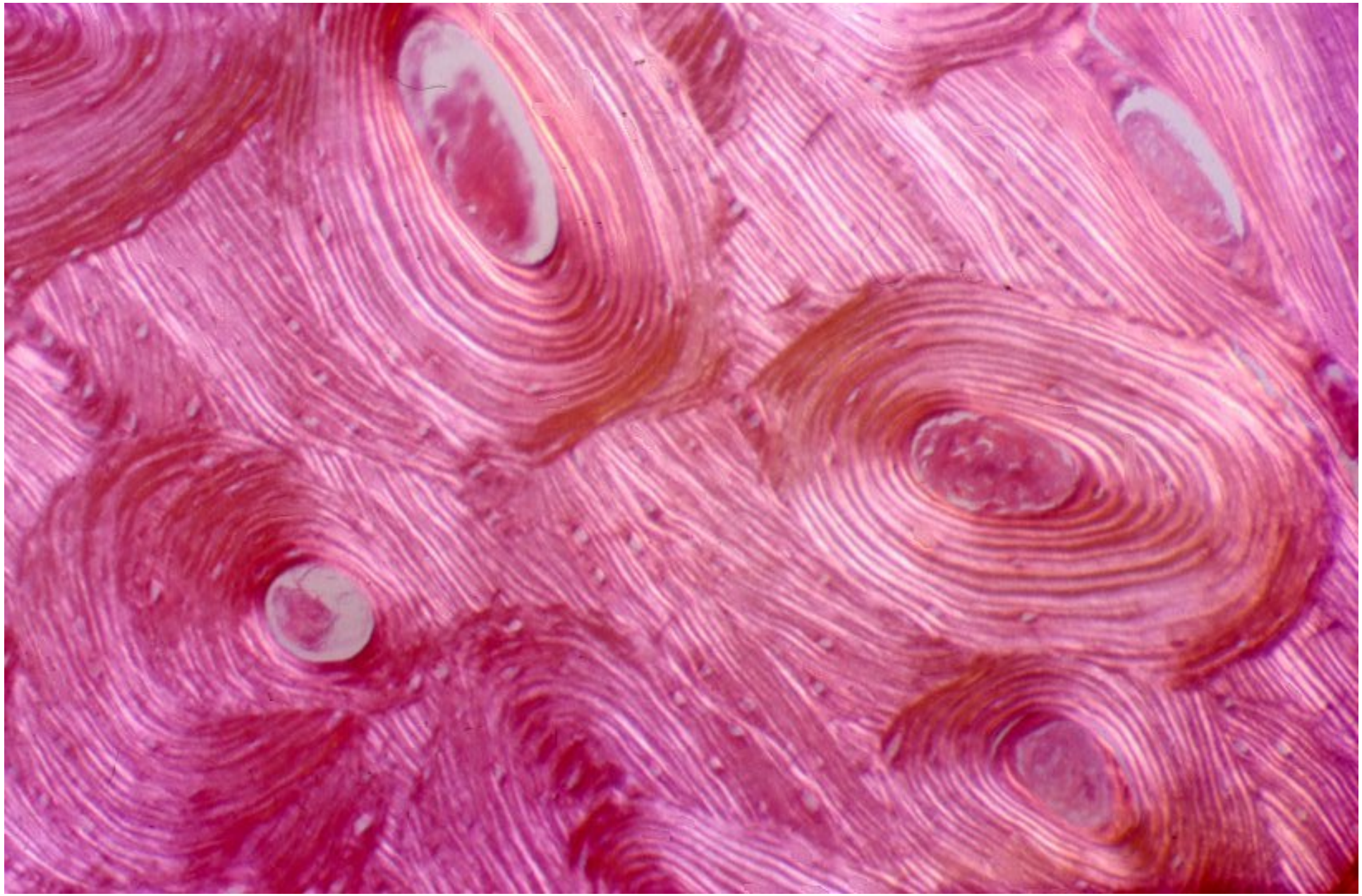

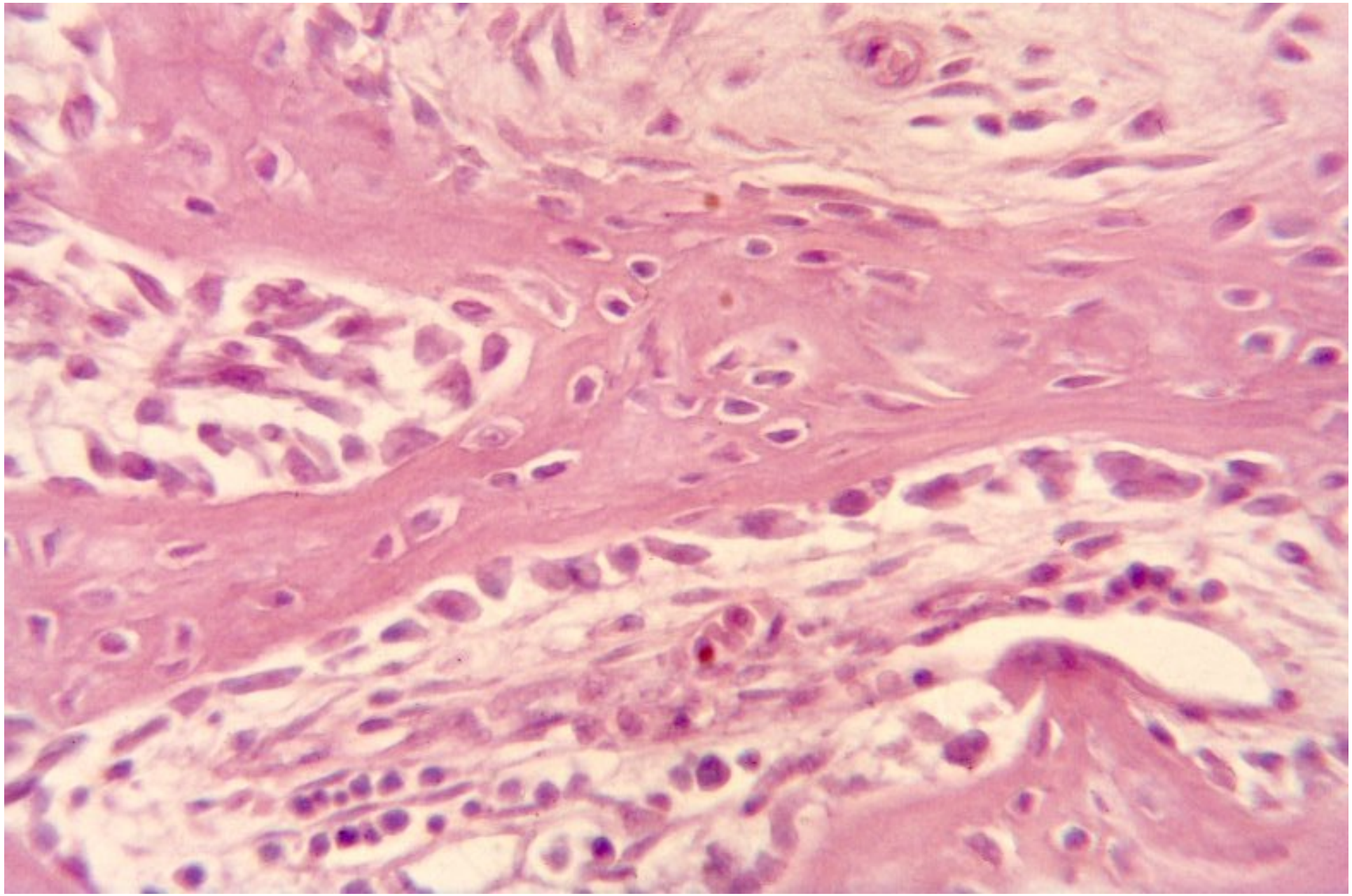

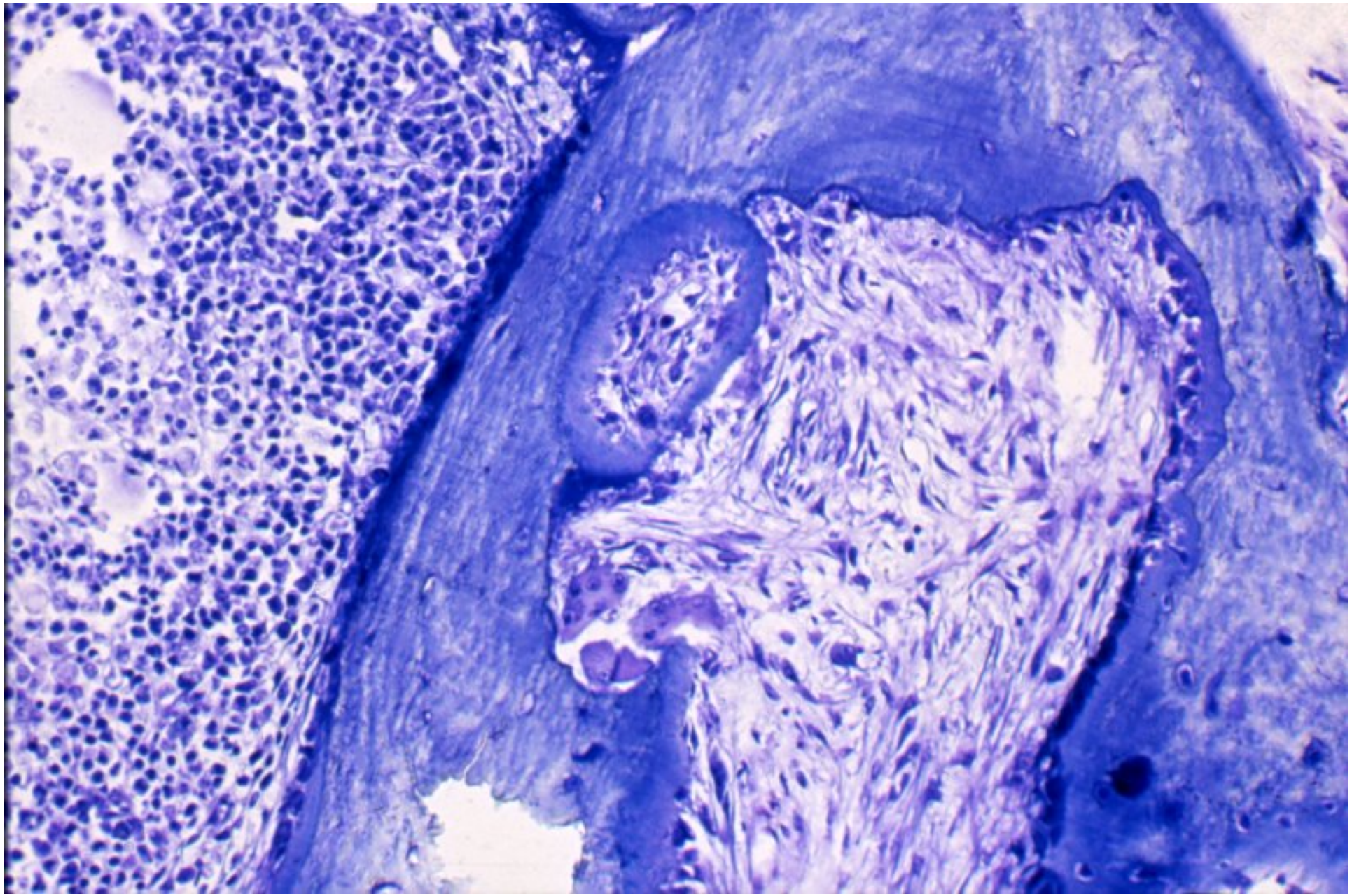

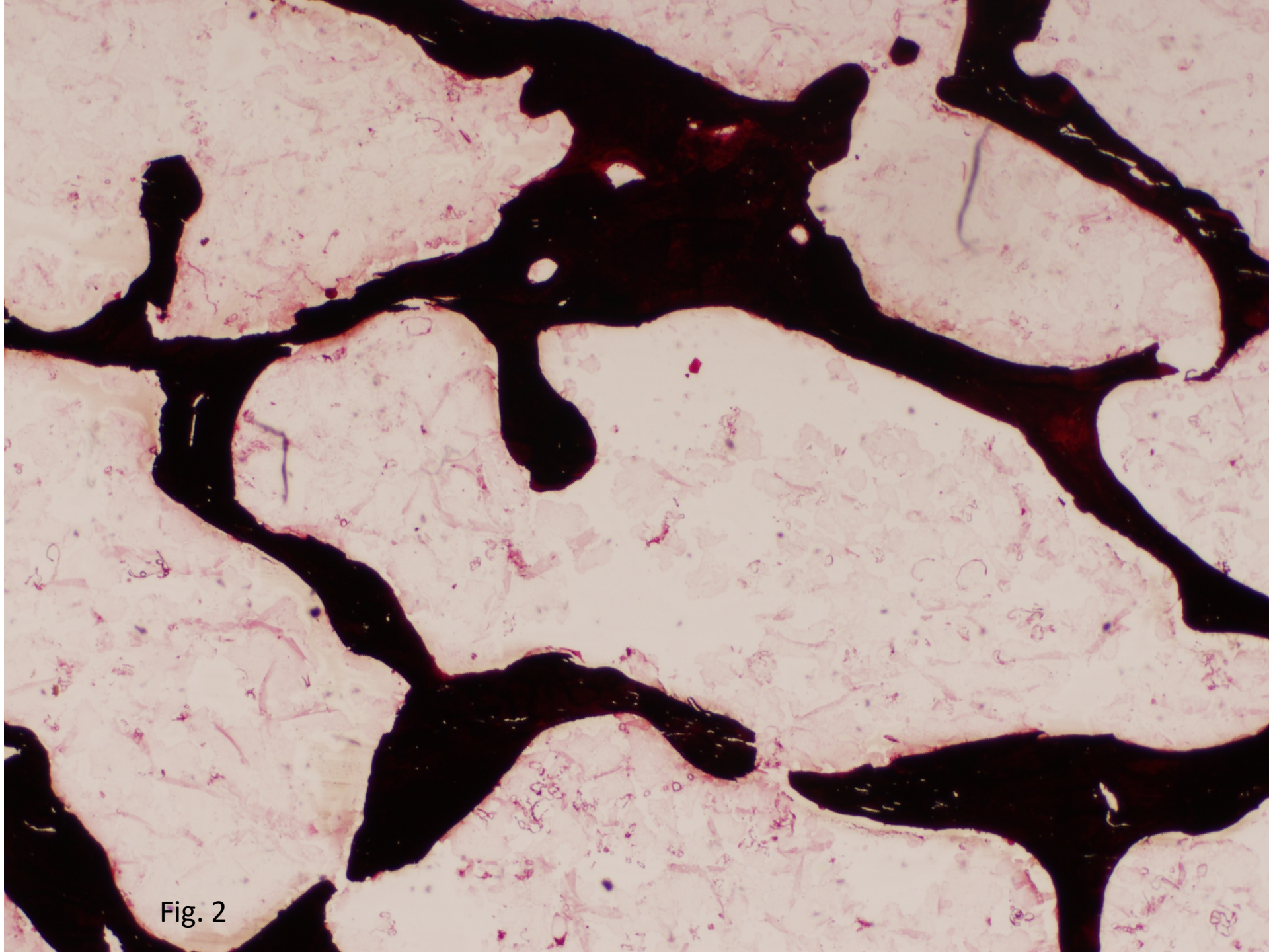

Fig. 2

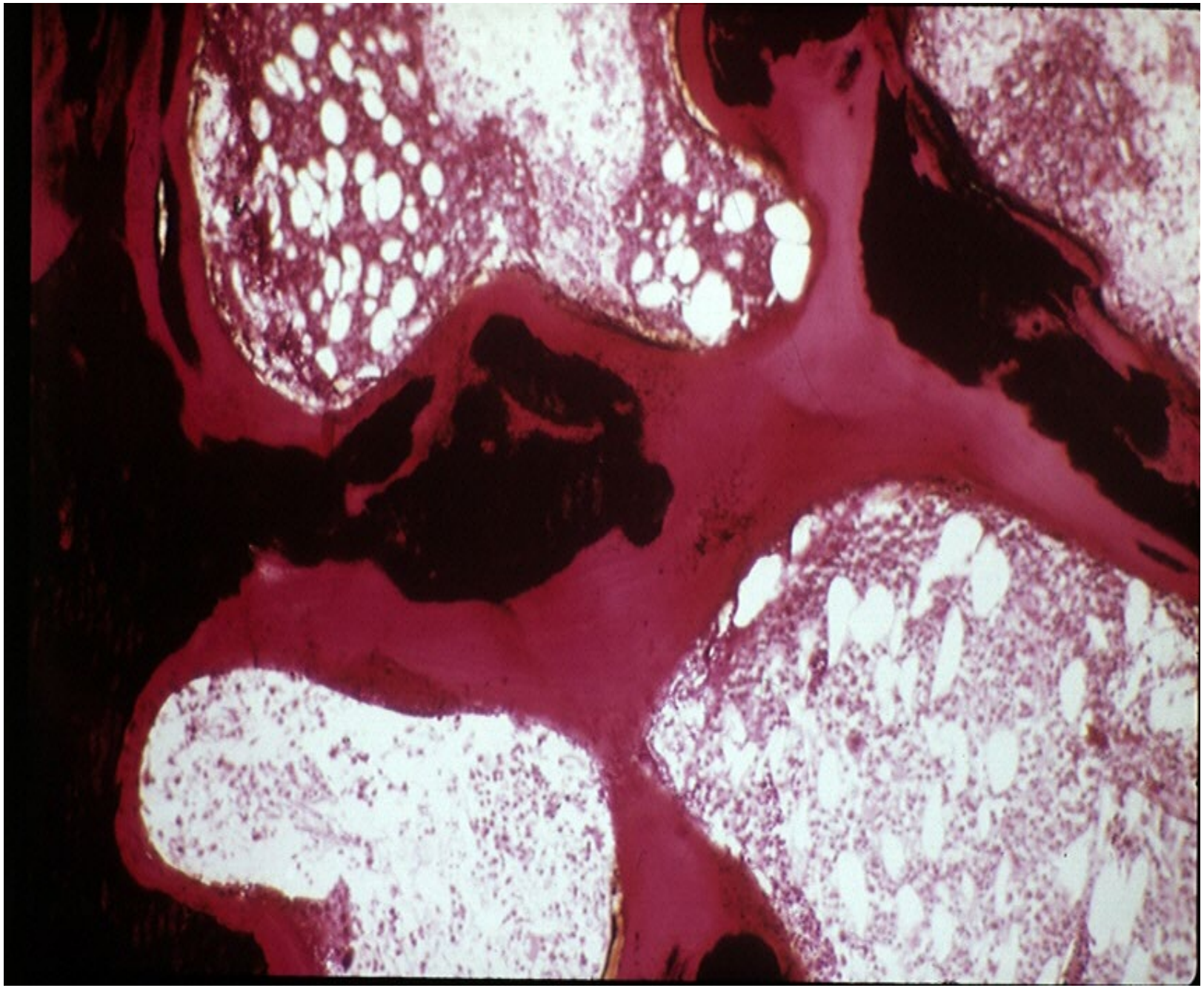

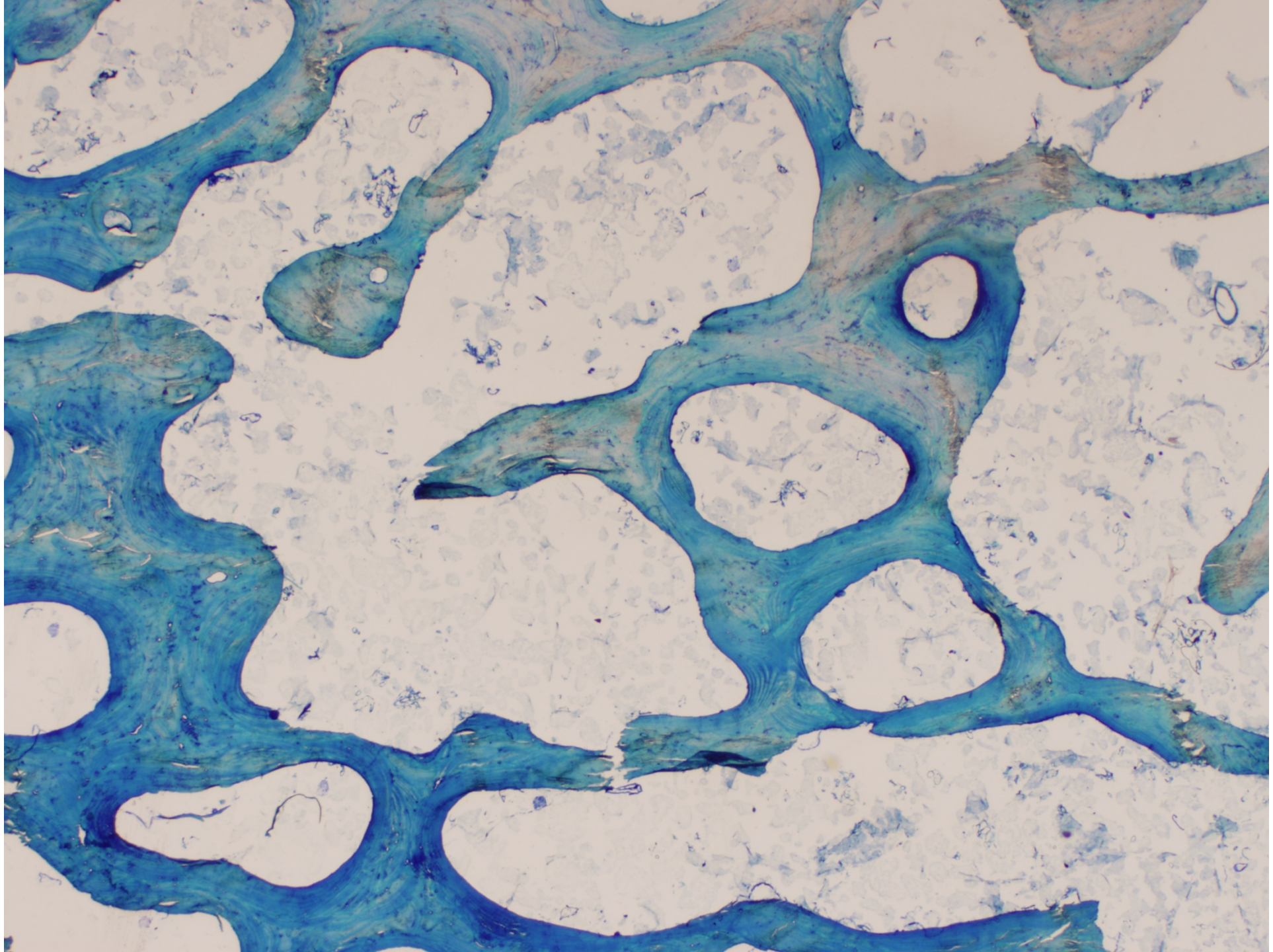

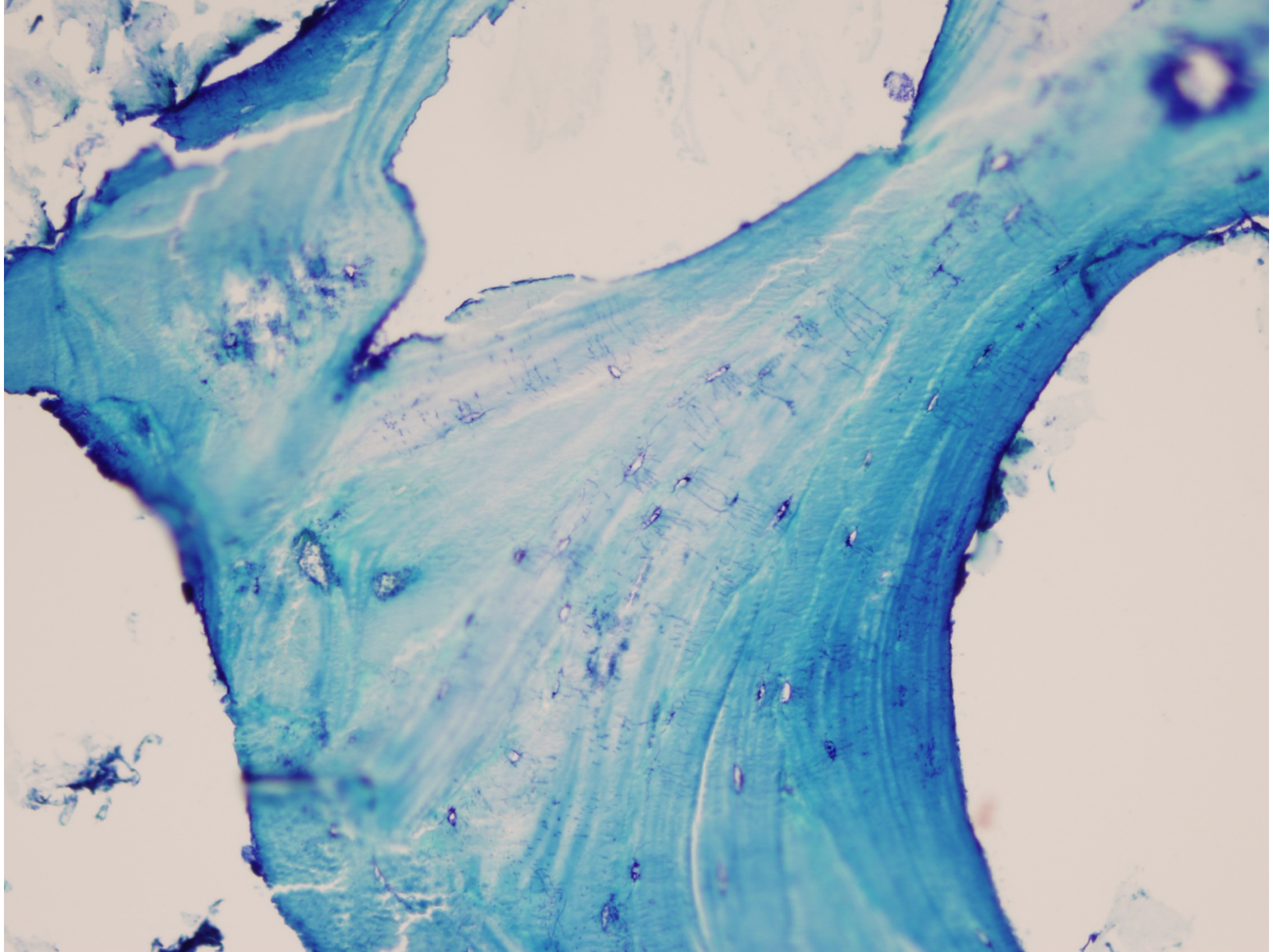



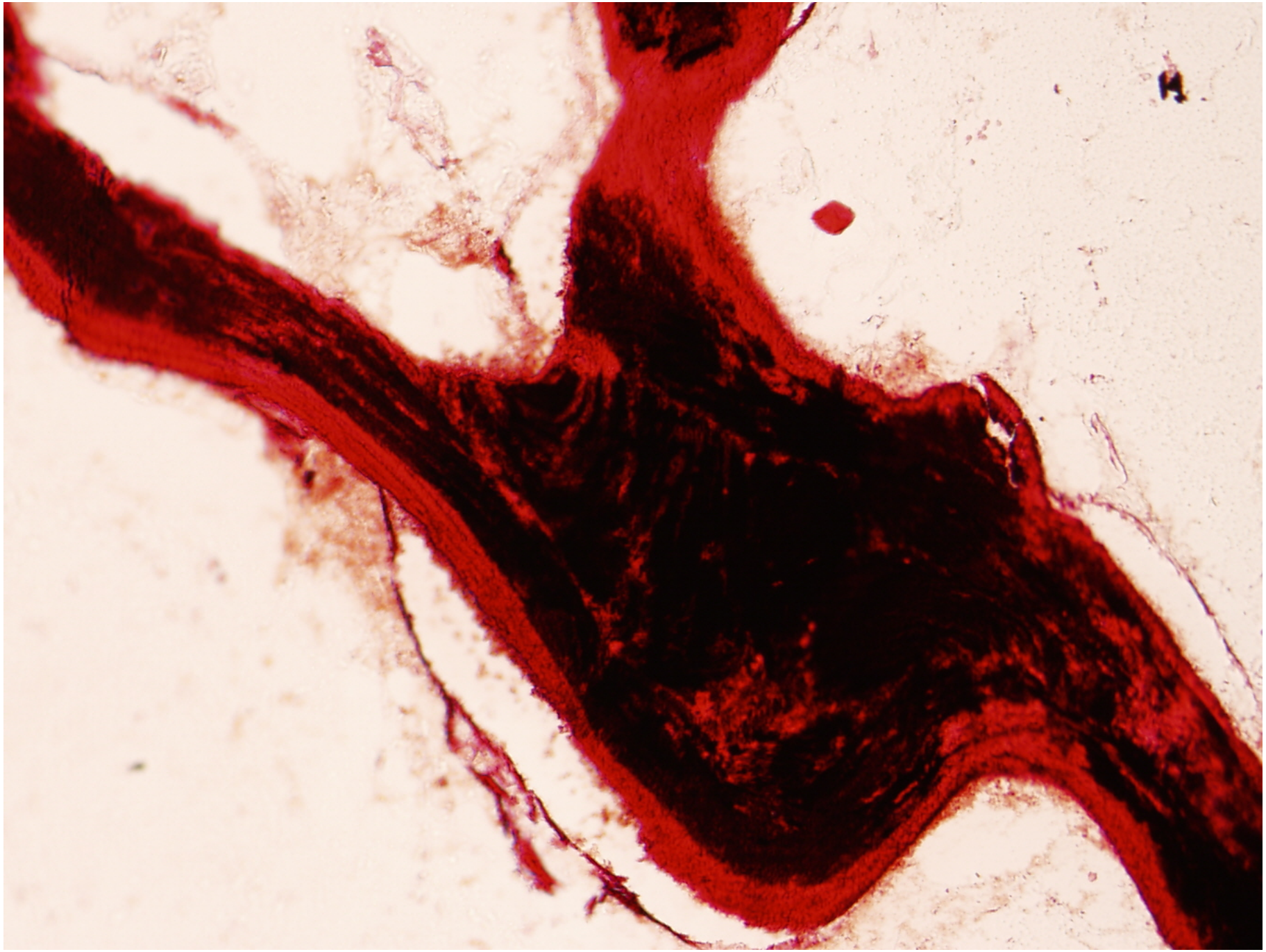

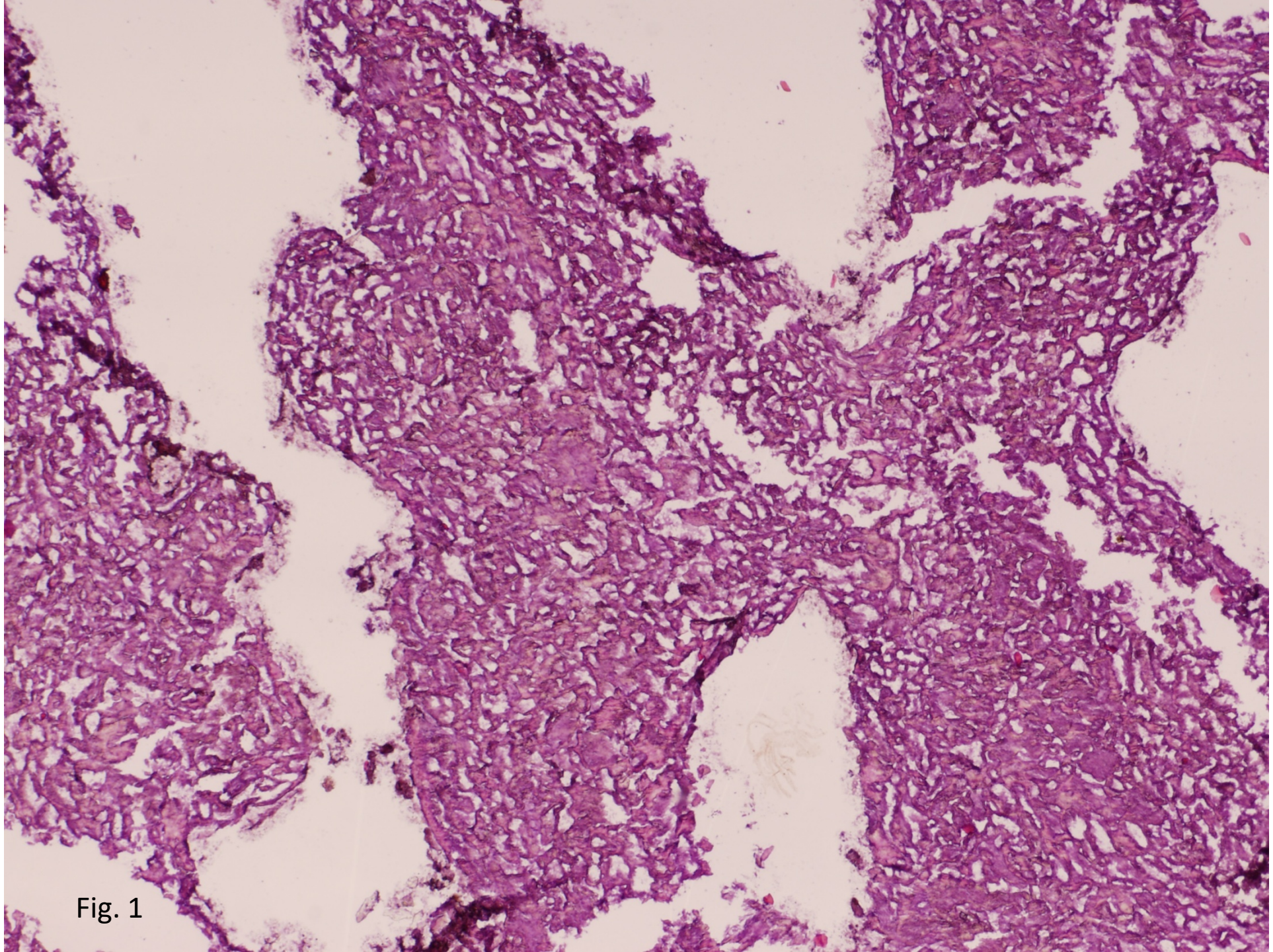

Fig. 1

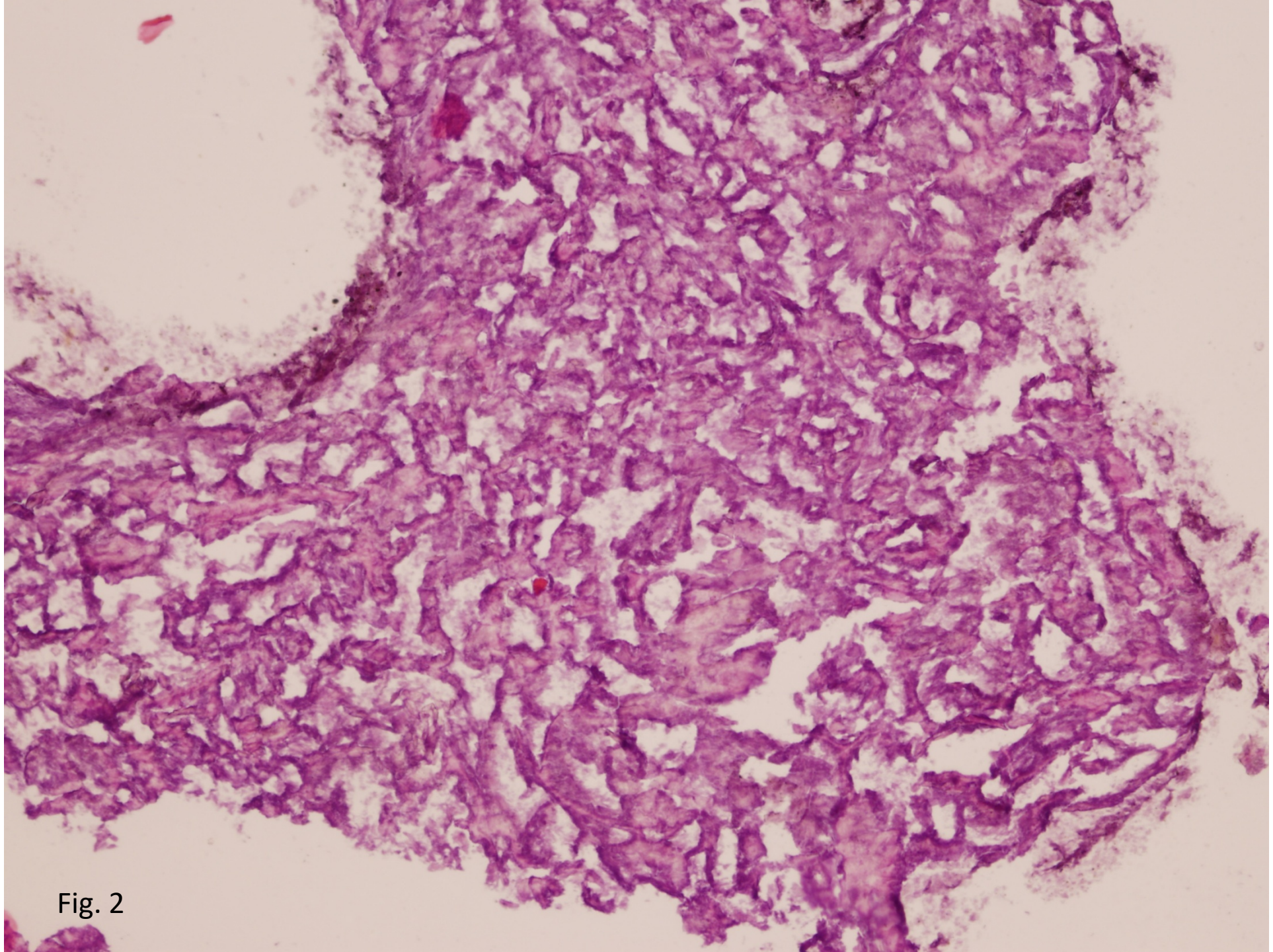

Fig. 2

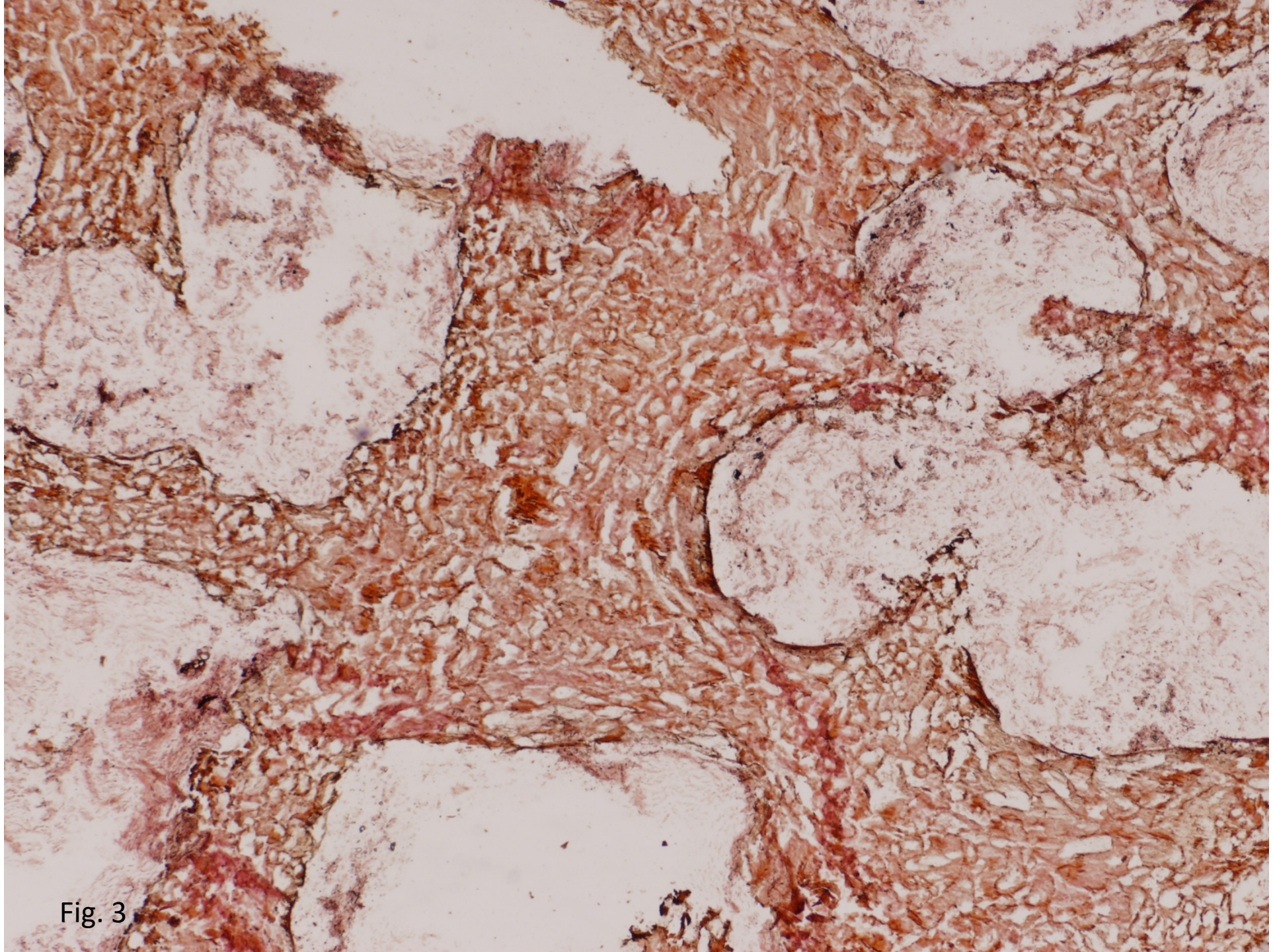

Fig. 3

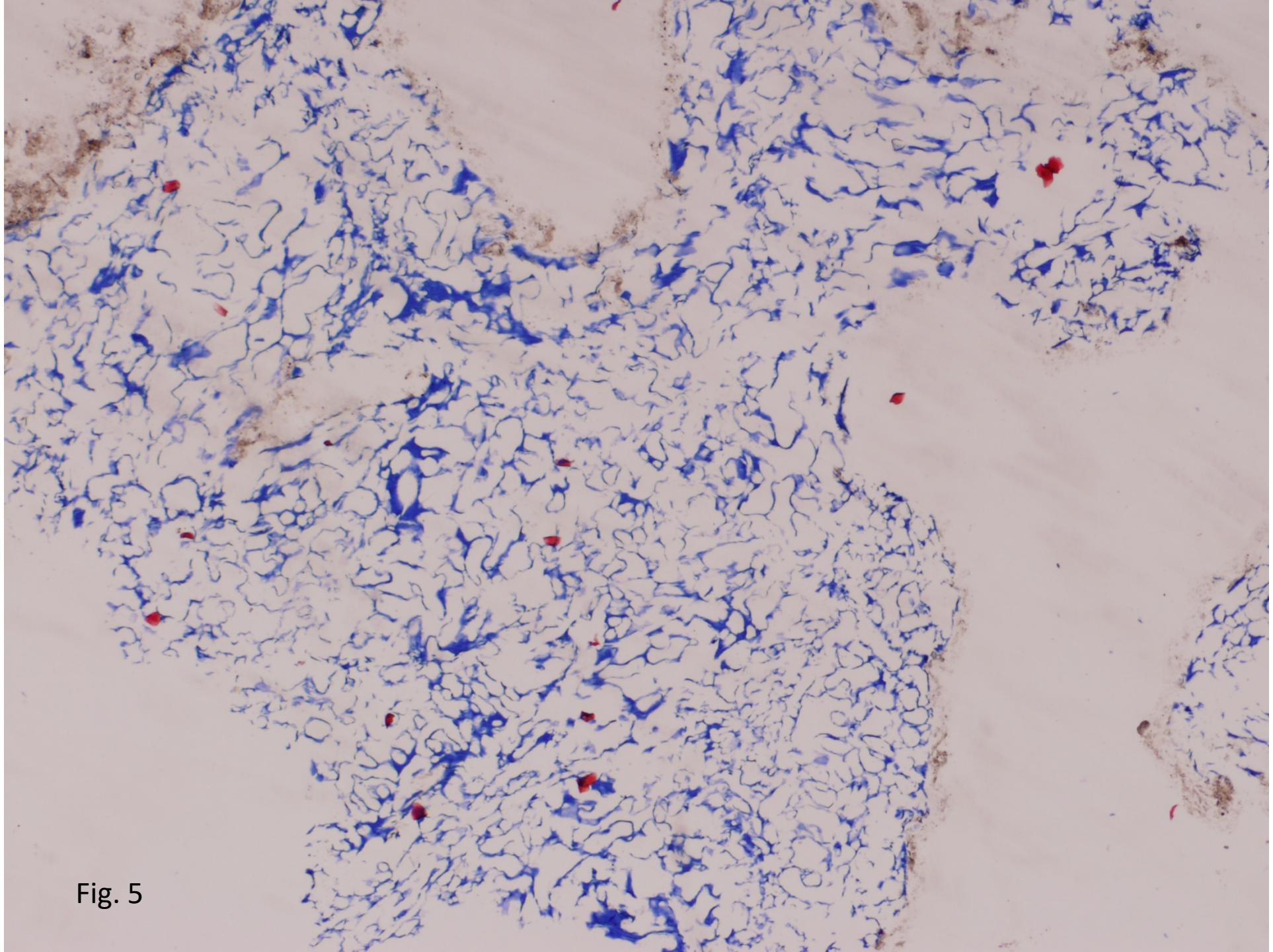

Fig. 5